

Нефробластома (синоним: опухоль Вилмса) – часто встречающаяся и одна из наиболее изученных злокачественная опухоль детского возраста. Результаты лечения нефробластомы поистине впечатляют. Так при 1 и 2 стадиях заболевания выздоравливают практически все дети (98 и 95% соответственно).

Иногда нефробластома у детей сочетается с генетическими синдромами, когда опухоль почки является составляющей синдрома. В качестве примера можно привести синдром WAGR.

Синдром получил название WAGR от первых букв английских слов **W**ilms tumor (нефробластома), **A**niridia (аниридия), **G**enitourinary anomalies (пороки развития мочеполовой системы) и **R**ental Retardation (умственная отсталость).

У разных пациентов WAGR синдром может протекать индивидуально и некоторые характерные для синдрома симптомы могут отсутствовать или присутствовать другие.

WAGR – синдром, это проявление делеции части 11 хромосомы. Основным критерий диагностики WAGR синдрома это доказательство делеции в 11p13.

Синдром WAGR является достаточно редким заболеванием и встречается лишь в спорадических случаях с частотой 1:500.000 новорожденных (Марахонов А.В. и др., 2016). У пациентов обычно нет семейной истории заболевания. Одинаково поражаются как мальчики, так и девочки.

У 70 % больных с врожденной аниридией, имеющих хромосомную делецию 11p13, развивается опухоль Вильмса. Опухоль может появиться в первые 2-3 года жизни. При синдроме WAGR нефробластома в 36% случаев является двусторонней.

Наряду с аниридией могут встречаться гипоплазия зрительного нерва, катаракта, подвывих хрусталика, глаукома, нистагм, птоз, амблиопия и косоглазие. Другие глазные аномалии включают микрофтальмию, аномалии переднего отдела глаза и дисплазию сетчатки глаза.

У девочек аномалии развития внешних половых органов встречаются редко, однако среди аномалий внутренних половых органов можно обнаружить тяжевидные гонады, пороки развития влагалища и матки.

Учитывая редкость синдрома WAGR каждый новый случай представляет безусловный научный и практический интерес для специалистов онкологов, генетиков, хирургов, педиатров.

*Девочка М., 1 г. 8 мес в январе 2017 г. поступила в НППЦ специализированной медицинской помощи детям им. В. Ф. Войно-Ясенецкого ДЗ г. Москвы (НППЦ) по поводу опухоли обеих почек.*

*Ребенок от 5 беременности протекавшей с токсикозом в 1 триместре, 4 родов. Родилась на 36 неделе весом 2650,0 г, длиной 48 см.*

*Больна с 2016 г, когда при плановом УЗИ исследовании брюшной полости были выявлены новообразования в правой и левой почках. При обследовании по месту жительства (г. Кемерово), после произведенной пункционной биопсии была диагностирована нефробластома правой почки. По месту жительства в условиях стационара проедено 2 курса предоперационной химиотерапии по программе лечения нефробластомы, после чего ребенок госпитализирован для лечения в наш Центр.*

*Состояние при поступлении оценивалось как средней тяжести, субъективно чувствовала себя удовлетворительно. Со стороны органов и систем дыхания, кровообращения, пищеварения без особенностей.*

*Проведено комплексное обследование ребенка.*

*При компьютерной ангиографии в нижнем полюсе и центральной части ротированной наружи правой почки определяется многоузловое образование с неровными контурами, прорастающее в лоханку, слабоинтенсивно и избирательно накапливающее контрастный препарат, размерами 60x27x33мм. Лоханка правой почки расширена. Правая почка смещена вниз. Нижний полюс почки находится на уровне гребня подвздошной кости. Почка ротирована на 180<sup>0</sup>(рис. 1 б, 1в). В нижнем полюсе левой почки, субкапсулярно, определяется гиподенсное образование с неровным контуром, размерами 7,5мм в диаметре, не накапливающее контрастный препарат. Выделительная функция обеих почек сохранена.*

**Заключение:** *новообразование правой почки (нефробластома) с прорастанием в лоханку. Китса левой почки (рис. 1 а, б, в).*

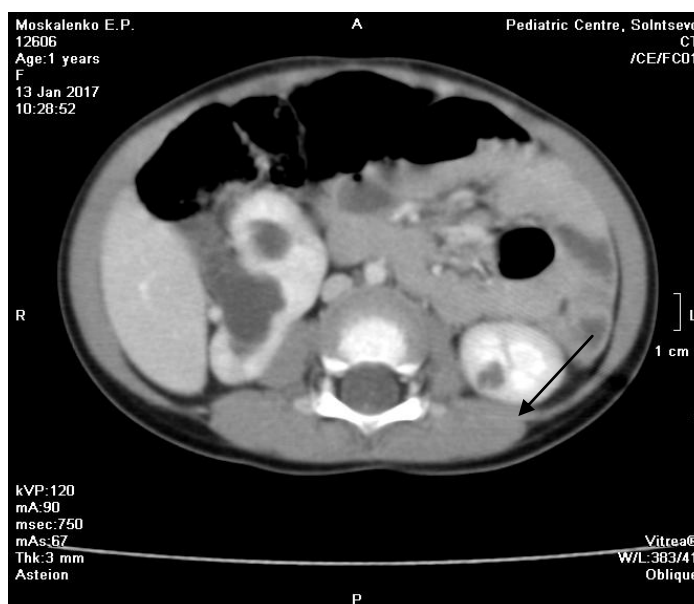


Рис. 1 «а». Компьютерная ангиография. Отчетливо определяется опухоль правой почки, занимающая средний и нижний отделы, прорастающая лоханку органа. Контур опухоли неровный, довольно четкий. В области паренхимы нижнего полюса имеется кистозная опухоль до 1 см в диаметре (отмечено стрелкой).

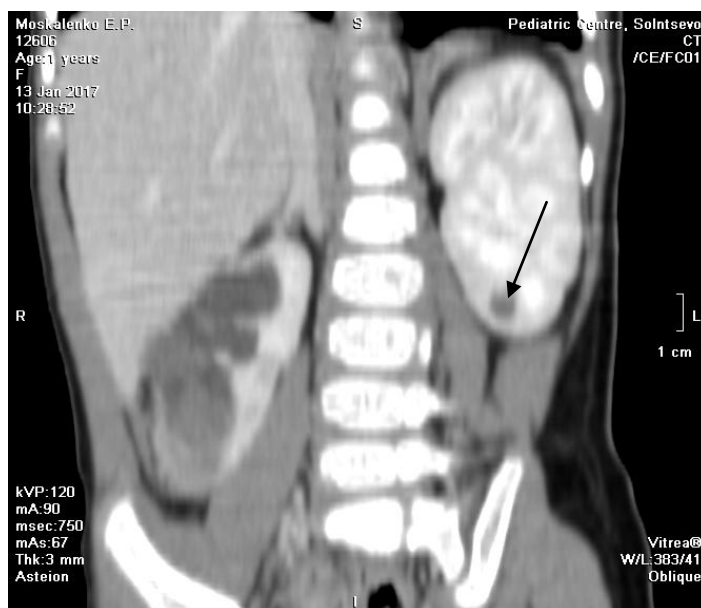

Рис. 1 «б». Компьютерная ангиография. Реконструкция. Опухоль правой почки занимает все отделы почки от верхнего до нижнего полюсов. В нижнем полюсе левой почки кистозное новообразование (отмечено стрелкой)

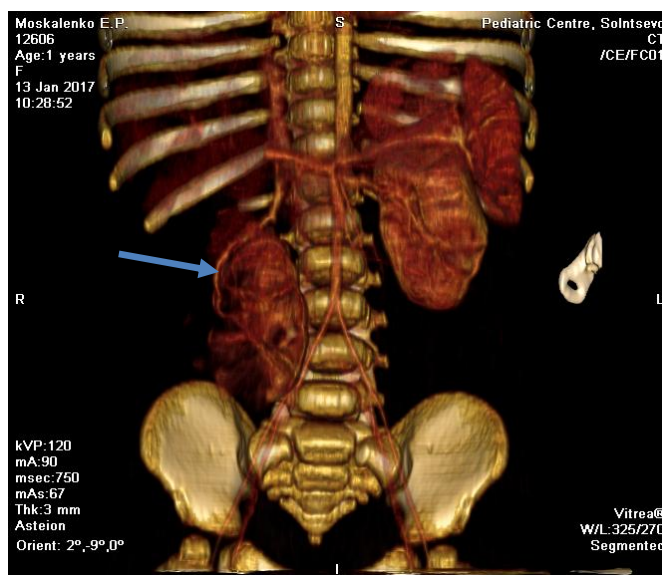


Рис. 1«в». На компьютерной ангиограмме (3D реконструкция) определяется нижний полюс правой почки на уровне гребня подвздошной кости. Почка ротирована на 180°. Правая почечная вена (отмечено стрелкой) впадает в нижнюю полую вену огибая верхний полюс почки по передней поверхности.

Ребенок консультирован офтальмологом. Выявлена аниридия, косоглазие сходящееся постоянное альтернирующее, нистагм.

Консультация генетика: особенности фенотипа и характерные пороки развития глаз и почек соответствуют WAGR-синдрому.

24.01.2017 г. выполнено оперативное вмешательство в объеме: лапаротомия, одномоментная 1) нефрэктомия справа и 2) резекция сегмента нижнего полюса левой почки.

(Бригада врачей: проф. Шароев Т. А., асс. Рохоев М.А., Савлаев К.Ф.; анестезиолог Илларионов Ю. В.)

При ревизии органов брюшной полости патологии не выявлено. Левая почка смещена вниз, развернута на 180°. Отмечается неполное удвоение почки: выявляются две сосудистые ножки. Опухоль имеет узловатое строение, занимает практически все отделы почки от верхнего до нижнего полюсов, средний и нижний отделы полностью замещены новообразованием, имеющем достаточно плотную капсулу. Мочеточник в области ворот почки резко расширен за счет опухоли выходящей из лоханки и распространяющейся по мочеточнику, занимая его верхнюю треть (рис. 2).

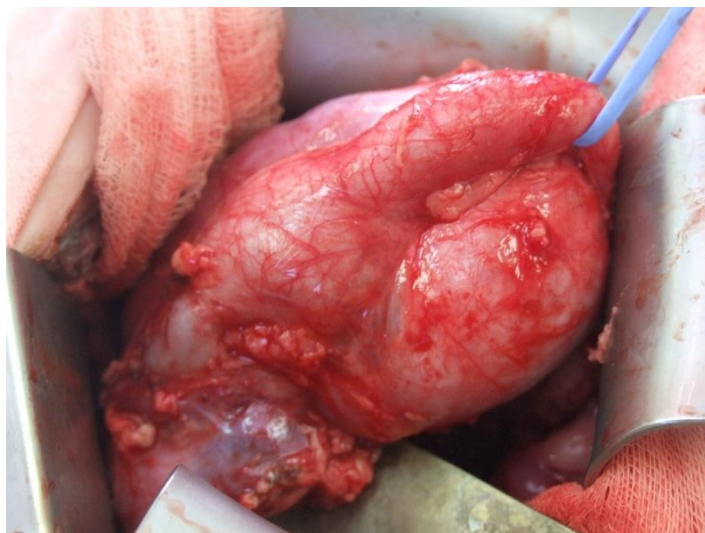


Рис. 2. Этап операции. Правая почка выделена из окружающих тканей. Мочеточник взят на держалку. Резкое расширение мочеточника связано с опухолью, распространяющейся из лоханки по мочеточнику на протяжении его верхней трети.

После выделения и перевязки сосудов ворот почки и мочеточника в области его впадения в мочевой пузырь произведена нефроуретерэктомия (рис. 3).

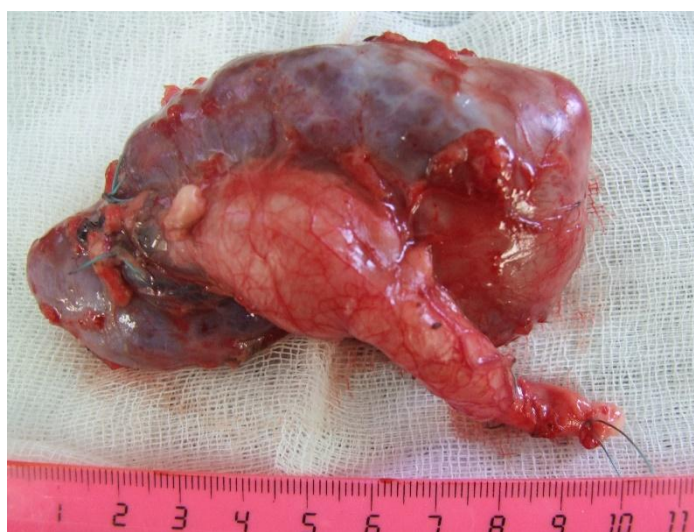


Рис. 3. Макропрепарат, удаленной правой почки. Отчетливо визуализируется опухолевый тромб внутри мочеточника.

*При ревизии левой почки обнаружено кистозное новообразование в области нижнего полюса размерами до 0,5 см. Произведена резекция почки с кистозной опухолью в пределах здоровых тканей. Операция выполнена с использованием электро и аргоно-плазменной хирургии. Осложнений во время операции не было.*

*Гистологическое заключение: в правой почке – нефробластома; в левой почке – канальцевая киста.*

*Течение послеоперационного периода без особенностей. Девочка выписана из отделения в удовлетворительном состоянии с рекомендациями продолжения химиотерапии согласно протоколу лечения нефробластомы по месту жительства.*

Таким образом: своевременное выявление нефробластомы имеет решающее значение в успешном лечении пациентов. Поэтому больные с врожденной аниридией нуждаются в динамическом наблюдении и определении генетической причины возникновения заболевания с целью ранней дифференциальной диагностики с синдромом WAGR и оценки риска развития опухоли Вильмса.