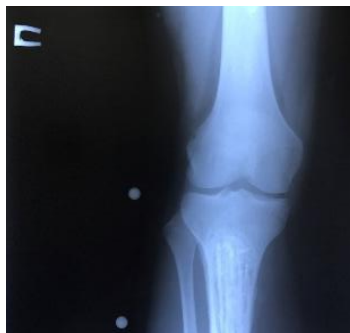

## ЭНДОПРОТЕЗИРОВАНИЕ ПРИ ОСТЕОСАРКОМЕ БОЛЬШЕБЕРЦОВОЙ КОСТИ

В августе-ноябре 2017 года в онкологическом отделении НПЦ проведено комбинированное лечение пациенту Б., 17 летс Остеосаркомой проксимального отдела правой большеберцовой кости.


При проведении первого этапа лечения проведена предоперационная полихимиотерапия, ортезирование с положительным эффектом.



*Рентгенограммы до операции.*

Вторым этапом больному 30.11.2017 выполнена сложная операция: Проксимальная резекция правой большеберцовой кости с реконструкцией модульным проксимальным большеберцовым эндопротезом, пластикой перемещённой медиальной головкой икроножной мышцы.

Операционная бригада: хирурги М. Ю.Щупак, К. Ф.Савлаев, Д. К.Нишонов, анестезиолог Илларионов Ю.В. и операционная сестра Ю. И. Соловьева с поставленной задачей справились. Осложнений во время операции и послеоперационном периоде не было. В результате проведенной операции удалось радикально удалить опухоль и сохранить ребенку ногу. Больной самостоятельно ходит на 10 день после операции. Мальчик и родители очень довольны полученным результатом.



*Рентгенограммы после операции.*