

РЕЗЕКЦИЯ ПРАВОЙ ДОЛИ ПЕЧЕНИ ПО ПОВОДУ ГЕПАТОБЛАСТОМЫ У ЧЕТЫРЁХМЕСЯЧНОГО РЕБЕНКА

На страницах нашего сайта мы периодически публикуем материалы сложных клинических наблюдений. Это касается детей больных редкими опухолями, трудных диагностических случаев, и, конечно, сложных оперативных вмешательств, проведенных в стенах Научно-практического центра специализированной медицинской помощи детям им. В. Ф. Войно-Ясенецкого ДЗ г. Москвы (НПЦ).

В последний месяц уходящего 2017 года хирурги-онкологи НПЦ провели серию сложных операций на печени у новорожденных и грудных детей. Все хирургические вмешательства прошли успешно, и сейчас маленькие пациенты на пути к выздоровлению.

Операции на печени в НПЦ выполняются с применением инновационных хирургических технологий, использующих энергии воды, плазмы и тепла для разрезания, диссекции и коагуляции тканей. Это позволяет минимизировать потерю крови во время хирургического вмешательства, уменьшить травматичность и число осложнений во время обширных резекций печени у маленьких пациентов.

Девочка А., 4 мес., поступила в онкологическое отделение НПЦ для хирургического лечения по поводу злокачественной опухоли правой доли печени – гепатобластомы.

При обследовании по месту жительства (республика Хакасия) была диагностирована и гистологически подтверждена (биопсия) гепатобластома правой доли печени. Альфафетопротеин (АФП) значительно повышен. Получила полихимиотерапию по протоколу лечения гепатобластомы. Опухоль сократилась более чем на 50%. Снизились показатели АФП. Мать обратилась в НПЦ с целью проведения второго этапа лечения – хирургического.

При поступлении в онкологическое отделение НПЦ состояние ребенка было оценено как средней тяжести. Субъективно ребенок чувствовал себя вполне удовлетворительно.

При компьютерной ангиографии выявлена опухоль, расположенная в правой доле печени, занимающая 5 и 6 сегменты (рис. 1).

Показатели АФП в пределах возраста пациентки. После обсуждения ребенка на консилиуме врачей онкологов и рентгенологов (зав. отд. к.м.н. Климчук О. В.) совместно с руководителем научного отдела НПЦ проф. Шаровым Т. А. и зав. отделением проф. Ивановой Н. М. было принято решение о проведении хирургического вмешательства – удаления опухоли правой доли печени.

7 декабря 2017 г.- операция: дуподреберная лапаротомия, резекция 5 и 6 сегментов правой доли печени (хирург – проф. Шаров Т. А., асс. Рохоев М. А., к.м.н. Нишионов Д. К., анестезиолог – Илларионов Ю. В., операц. сестра – Соловьева Ю. И.).

Плазменным скальпелем вскрыта брюшная полость. При ревизии печени обнаружена опухоль правой доли в области 5 и 6 сегментов (рис. 2).

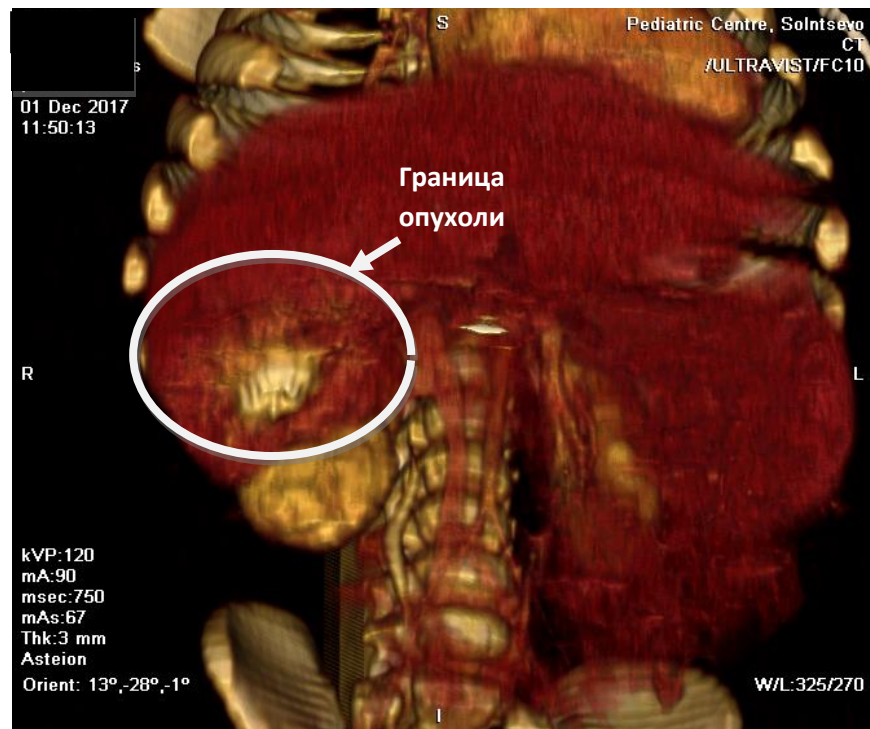


Рис. 1. Пациентка А., 4 мес. Компьютерная ангиография, реконструкция. В области 5 и 6 сегментов правой доли печени определяется опухоль. Новообразование состоит из участков разной плотности. Границы опухоли нечёткие (обведены белым контуром).

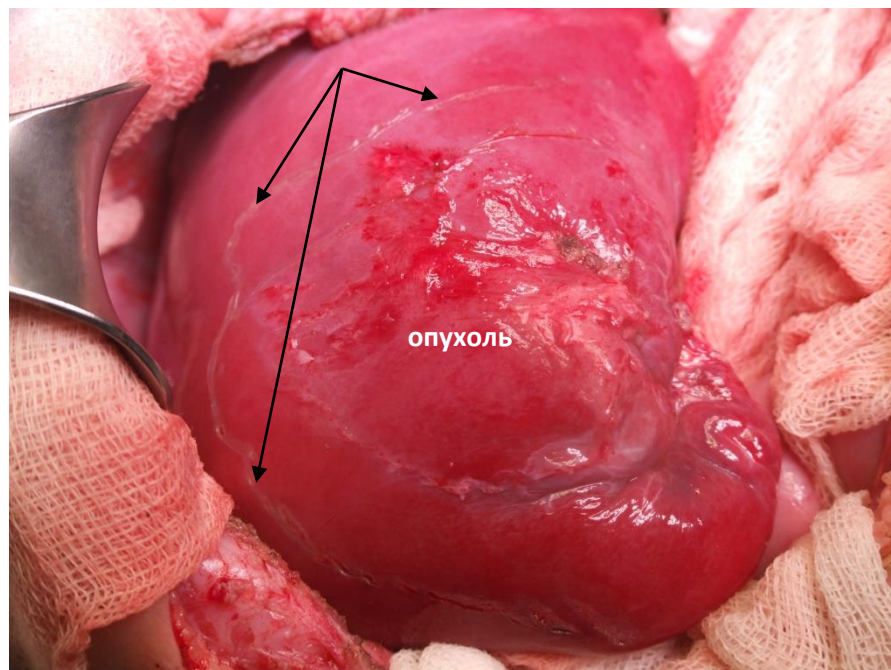


Рис. 2. Этап операции. Правая доля печени выведена в рану. Опухоль располагается в области 5 и 6 сегментов печени. Электроиглой намечена зона резекции (черные стрелки).

Мобилизована правая доля печени. Выполнено ультразвуковое интраоперационное исследование печени с целью уточнения объема резекции. Электроиглой намечены границы резекции (рис. 2).

С помощью водоструйного диссектора ERBE Jet компании ERBE Elektromedizin (Германия) произведена резекция печени – бисегментэктомия. Крупные сегментарные ветви сосудистой

триады (печеночные артерии, портальные и печеночные вены) перевязаны и пересечены. Раневая поверхность печени обработана методом аргоноплазменной коагуляции – Plasma Jet (рис. 3). Тщательный гемостаз. Осложнений во время операции не было. Кровопотеря во время операции составила 30,0 мл и не потребовала переливания компонентов крови.

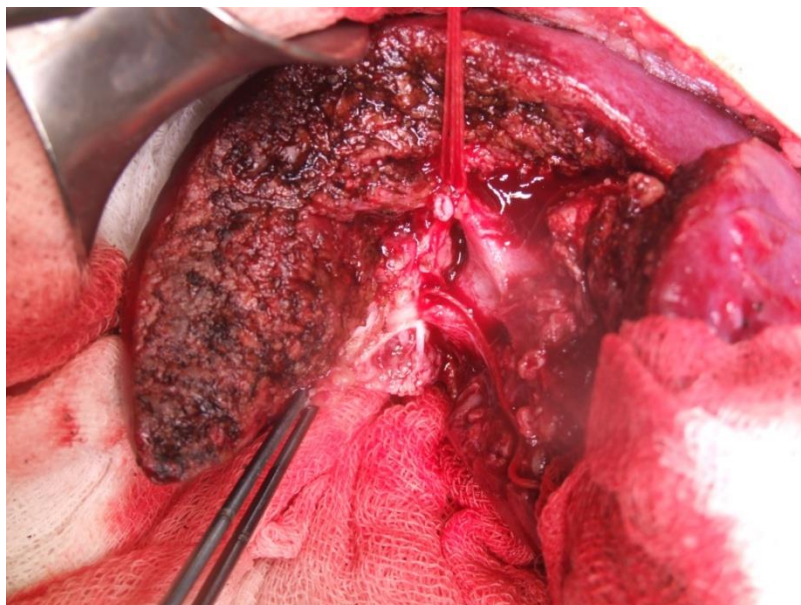


Рис. 3. Этап операции. Методом водоструйной диссекции резецированы 5 и 6 сегменты печени. Сегментарные артерии и ветви портальной вены выделены, перевязаны и пересечены. Раневая поверхность печени обработана методом аргоноплазменной коагуляции – Plasma Jet (компания Plasma Surgical).

Макропрепарат резецированной печени с опухолью представлен на рисунке 4.

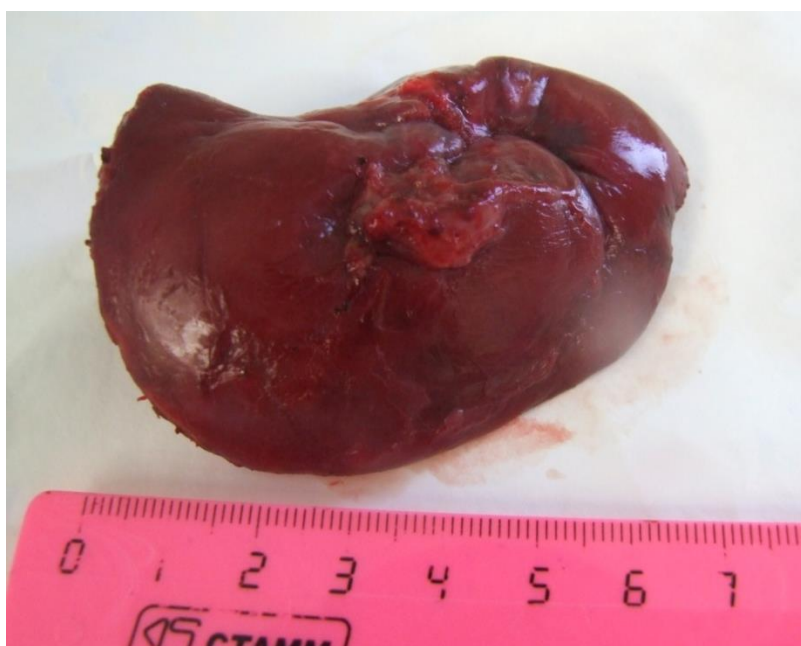

Рис. 4. Макропрепарат. Бисегментэктомия. 5 и 6 сегменты правой доли печени удаленные вместе с опухолью – гепатобластомой (гистологически подтверждено ранее выполненной биопсией).

Таким образом:

- проведение резекций печени у новорожденных и детей первых месяцев жизни требует тщательной подготовки, включающей адекватный спектр лучевых методов диагностики;
- во время хирургического вмешательства необходима интраоперационная ультразвуковая томография для уточнения объема резекции печени, что продиктовано соображениями абластики;
- использование методов плазменной и водоструйной хирургии позволяет минимизировать интраоперационное кровотечение и интра- и послеоперационные осложнения у детей первого года жизни.