

В январе 2018 года в отделении детской хирургии НПЦ Спец МПД проведена хирургическая коррекция идиопатического ювенильного груднопоясничного сколиоза 4 ст. пациентке А., 16 лет.

Сколиоз проявился в раннем детском возрасте, в наибольшей степени прогрессировал в периоды интенсивного роста и полового созревания с 5 до 8 и с 12 до 13 лет. У девочки сформировался выраженная деформация позвоночника и грудной клетки, реберный горб, появились выраженные боли в спине и быстрая утомляемость после физических нагрузок.

Пациентка обратилась за помощью в НПЦ Спец МПД, где принято решение о проведении хирургической коррекции сколиоза.

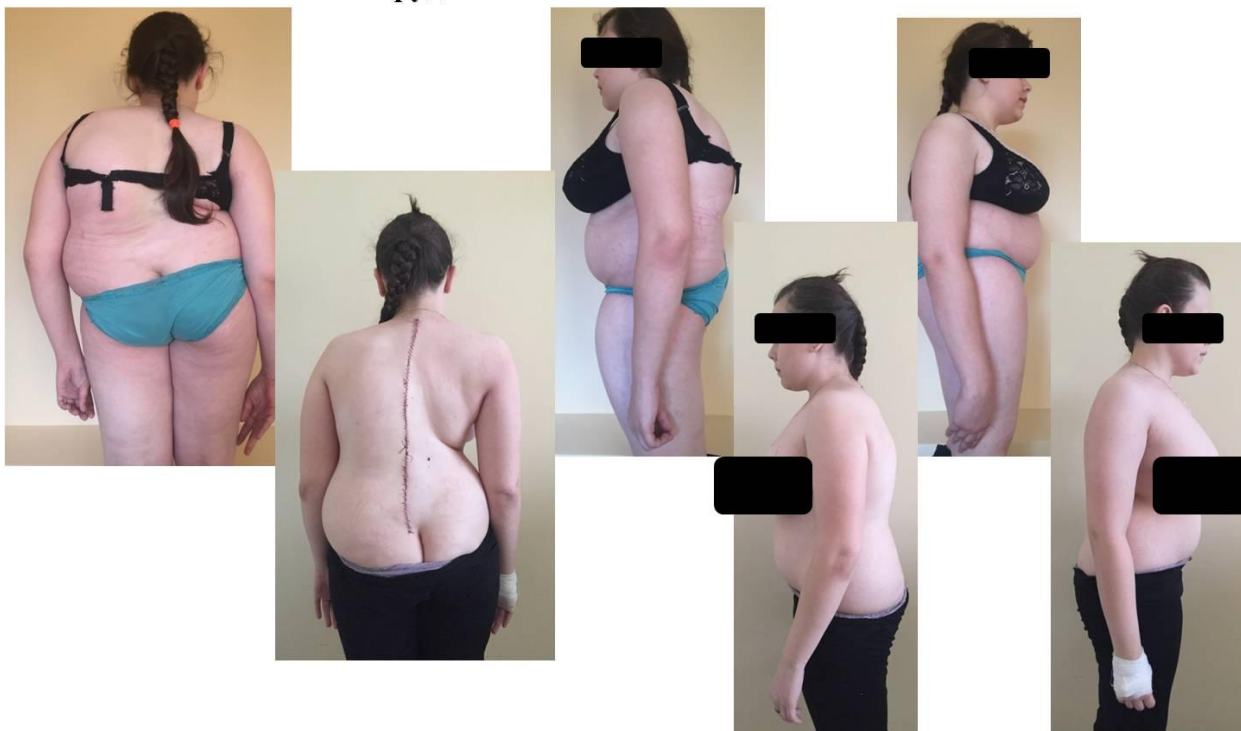Опер. Бригада: Шавырин И.А., Кудряков С.А., Филижанко Т.В.

Анестезиолог: Сидоров Д.В.

В ходе дорсальной коррекции и фиксации позвоночника проведена вертебротомия по Смит-Петерсону на 5 уровнях Th10-L3, которая позволила мобилизовать позвоночный столб. Пациентка активирована через 3 дня после вмешательства, достигнутая коррекция сколиотической деформации составила более 50 % (с 95 до 40 градусов).

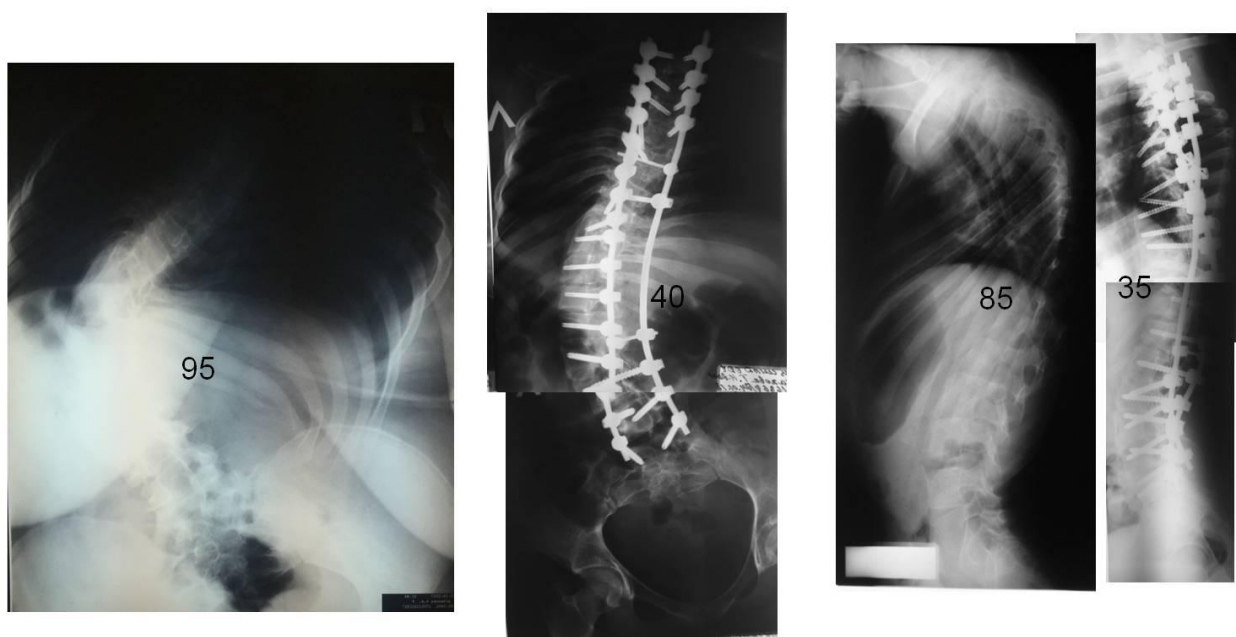
Фото внешнего вида до и после хирургического вмешательства

Пациент А. 16 лет. Диагноз: Идиопатический инфантильный левосторонний груднопоясничный сколиоз 4 ст.



Внешний вид пациента до и после операции

Пациент А. 16 лет. Диагноз: Идиопатический инфантильный левосторонний грудопоясничный сколиоз 4 ст.



Рентгенография позвоночника до и после операции