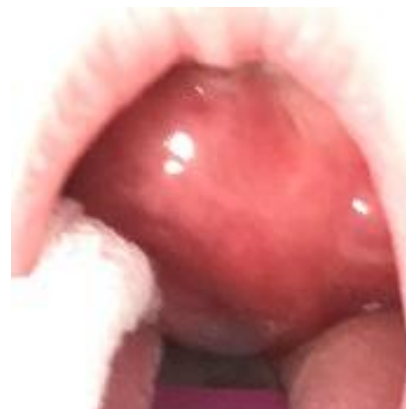
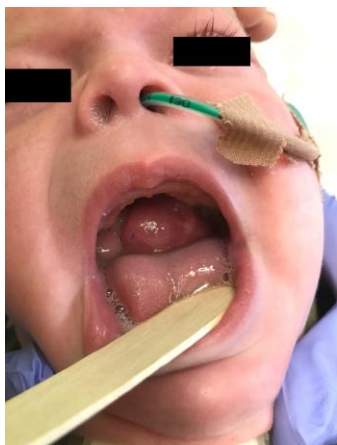
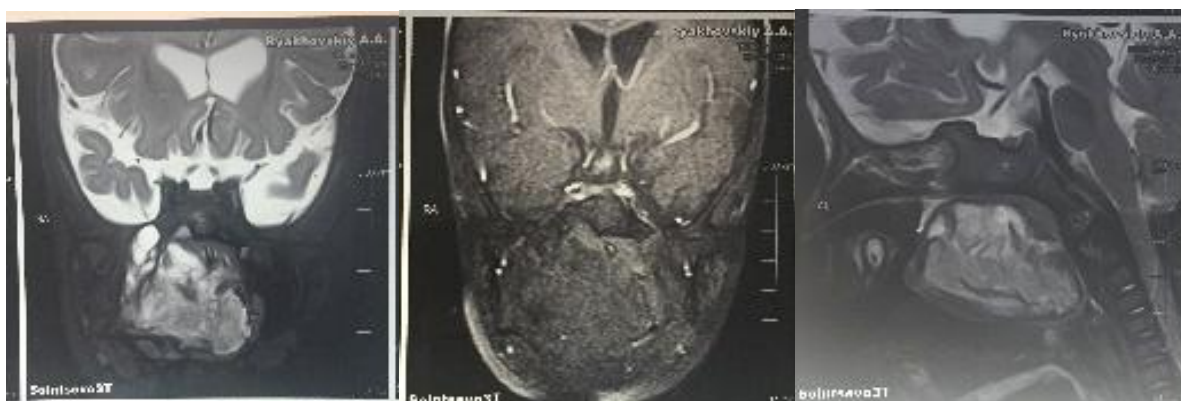
Хирурги НПЦ удалили у ребенка новообразование, мешавшее дыханию и питанию

Ребенок Р. 20.06.17 года рождения был интубирован непосредственно после родоразрешения из-за выявленного объемного образования носороотоглотки. С рождения он наблюдался у специалистов ведущих лечебных учреждениях Москвы и Московской области, которые не решались на проведение какой-либо операции.

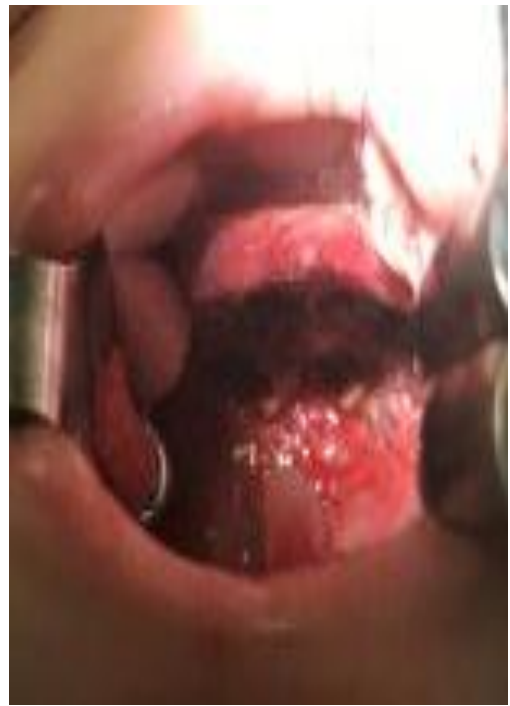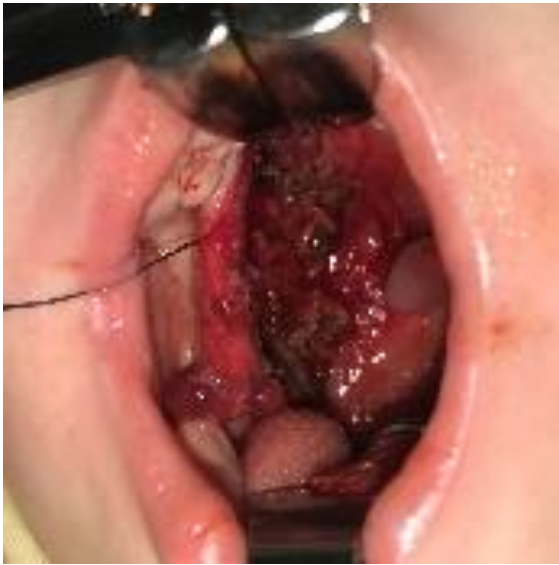В НПЦ специализированной медицинской помощи детям им. В.Ф.Войно-Ясенецкого маленький пациент был консультирован челюстно-лицевыми хирургами совместно с профессором Заричанским В.А. После чего родителям было предложено хирургическое лечение.



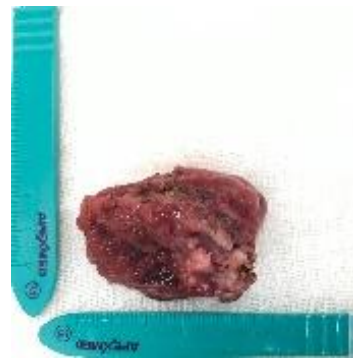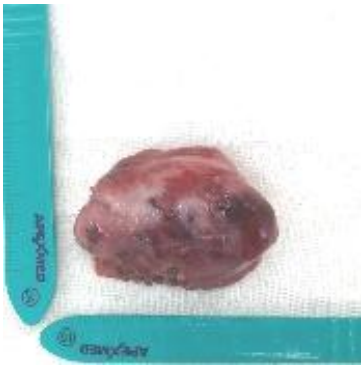Проведенное КТ носороотоглотки с контрастом от 19.03.18 выявило новообразование размерами 7.5 X 7см: опухоль занимала носороотоглоточное пространство, и была плотно спаяна с окружающими тканями, распространяясь к основанию средней черепной ямки. Выявлена также выраженная васкуляризация (формирование и разрастание кровеносных сосудов) опухоли из бассейна сонной артерии. После консилиума под руководством директора центра д.м.н., профессором Притыко А.Г. было принято решение об оперативном вмешательстве.



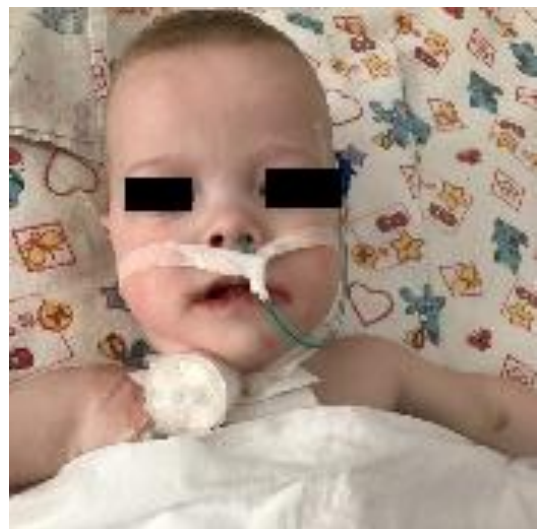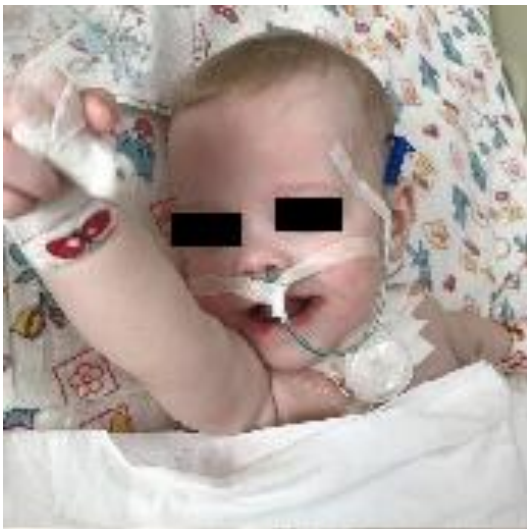27 марта 2018 года проф. Заричанским В.А., ассистентами к.м.н Сулеймановым А.Б. и Саидовой Г.Б., была проведена операция - удаление объемного новообразования носороотоглотки. В ходе операции было подтверждено обильное кровоснабжение опухолью из бассейна сонной артерии. Образование было интимно спаянно с надкостницей средней черепной ямки, особенно в области круглого отверстия. В ходе операции удалость частично освободить вторую ветвь тройничного нерва.

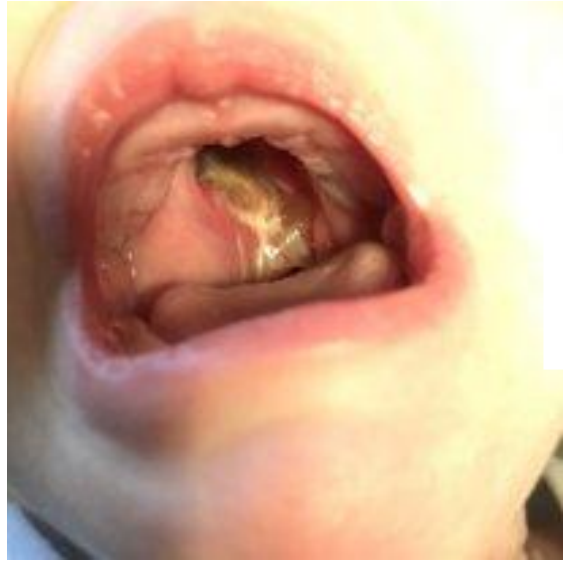
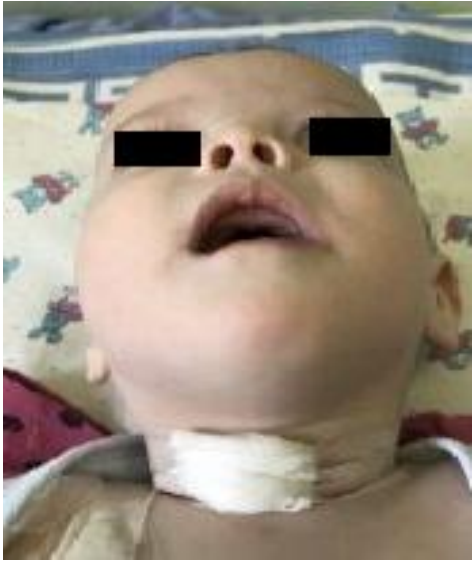
Длительность операции составила два часа. Удаленный патологический материал отправлен на гистологическое исследование.



Прошла успешно, без осложнений. Пациент переведен в отделение на следующие сутки после операции. Состояние его стабильное.





Фибриновый  
налет  
расщелины  
неба

Эпигастральный зонд был удален на 4-ые сутки , трахеостомическая трубка удалена на 6-ые сутки после операции.

При выписке состояние ребенка удовлетворительное. Ребенок полностью обучен к кормлению из ложечки. В весе прибавляет. Носовое дыхание свободное. Сатурация 98-99%.