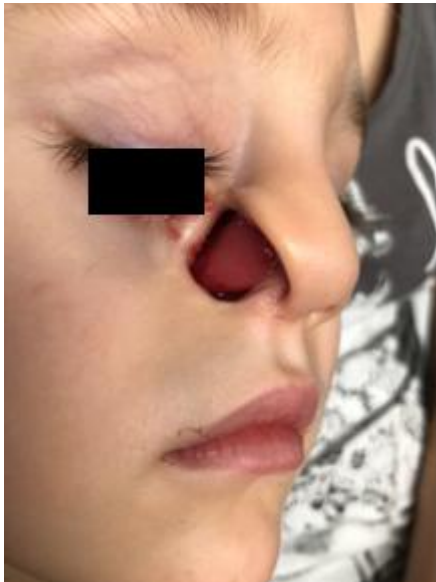
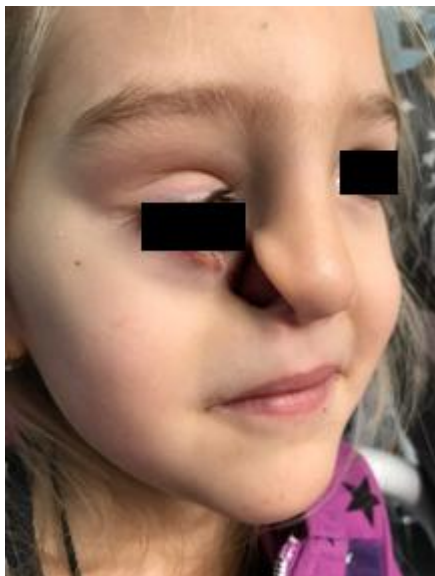
В ГБУЗ «НПЦ спец.мед.помощи детям ДЗМ» поступил ребёнок П. 6 лет 2 мес,

Ds: врождённый порок правой половины лица ( косая расщелина лица)- дефект-деформация мягких тканей ( век OD, сквозной дефект правого крыла носа), дефект-деформация лицевого скелета ( нижней медиальной стенки глазницы OD, отсутствие лобного отростка верхней челюсти, костёр-хрящевых структур правой половины лица, нарушение слезно-отводящей системы



Произведена операция

\*устранение дефекта, деформации нижнего века, эктропии ,формирование свода конъюнктивы, перемещение слёзной точки в правильное анатомическое положение.

\*Пластика нижне-медиальной стенки ОД реберным полнослойным аутотрансплантатом.

\*Септопластика- с забором хряща для пластики носа

\* Устранение дефекта крыла носа: сложным скользящим ротированным на 180' кожно-жировым лоскутом на артериальной ножке, внутренняя выстилка носа восстановлена свободным кожным лоскутом, хрящевая структура носа восстановлена аутохрящем с перегородки носа. Опер.бригада: проф.

Заричанский В.А., асс.Саидова Г. Б., Сулейманов А. Б. Егизарян А.К.

Под руководством дир.НПЦ проф А.Г. Притыко

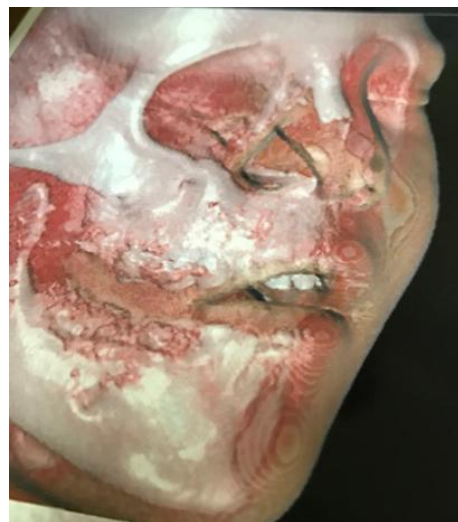
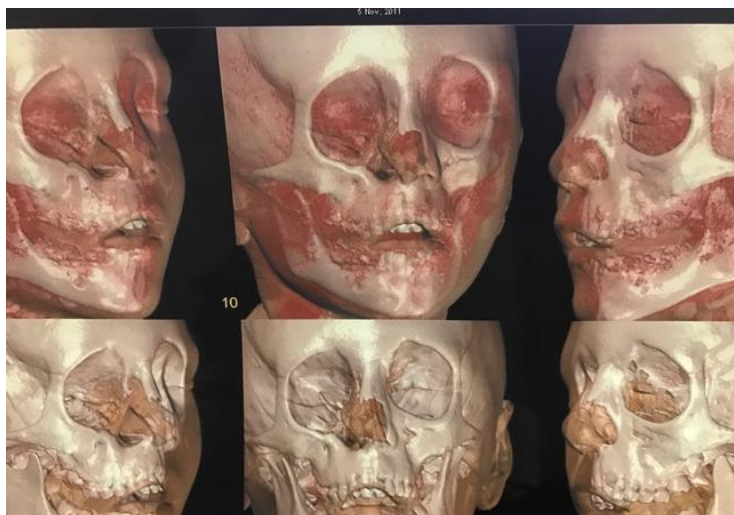

Фото сразу после операции.

