

Краниосиностозы и черепно-лицевые (кранио-фациальные) дизостозы любой сложности.

Краниосиностозы возникают в результате преждевременного слияния швов черепа. При этом нормальный рост черепа прекращается перпендикулярно синостозированному шву и компенсаторно продолжается параллельно этому шву, что в зависимости от вида патологически измененного шва приводит к различным деформациям черепа. Краниосиностозы могут быть самостоятельными заболеваниями – несиндромальными краниосиностозами, а также встречаться в составе различных кранио-фациальных дизостозов – синдромальных краниосиностозов. Несиндромальные краниосиностозы встречаются у одного из 2000 - 4000 живорожденных. Частота синдромальных форм составляет 1 на 50000 - 100000 живорожденных.

Несиндромальные краниосиностозы:

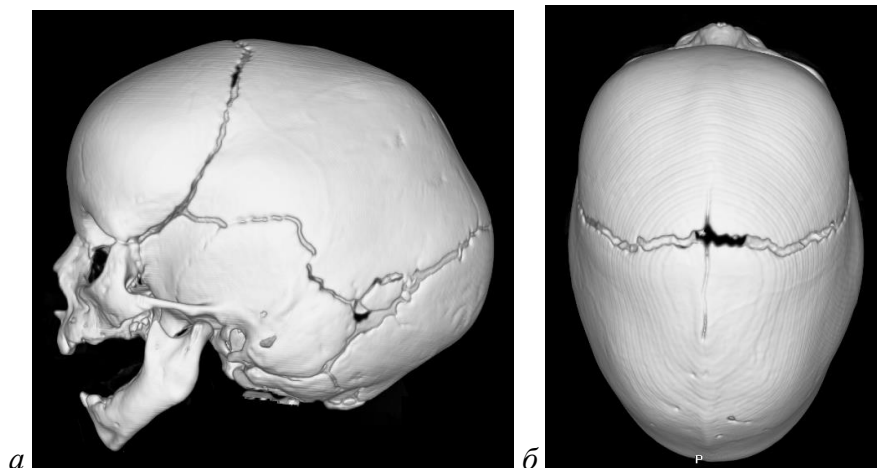
- Тригоноцефалия – синостоз метопического шва.
- Лобная плагиоцефалия – гемикоронарный синостоз.
- Скафоцефалия – синостоз сагиттального шва.
- Брахицефалия – синостоз коронарного шва.
- Туррибрахицефалия – синостоз коронарного и частично сагиттального швов.
- Акроцефалия – синостоз коронарного и лямбовидного швов.
- Оксицефалия – пансиностоз.
- Затылочная плагиоцефалия – гемиямбовидный синостоз.

Несиндромальные краниосиностозы:

- Синдром Apert (Аперта), частота 1:60000.
- Синдром Crouzon (Крузона), частота 1:50000.
- Синдром Pfeiffer (Пфейффера), частота 1:100000.
- Синдром Jackson-Weiss.
- Синдром Saethre-Chotzen, частота 1:100000.
- Синдром Carpenter.

Лечения пациентов с синдромальными и несиндромальными формами краниосиностозами проводится бригадой хирургов включающей как нейрохирурга, так и черепно-лицевого хирурга. Хирургические вмешательства различаются в зависимости от вида патологии и выраженности деформации черепа.

Реконструкция свода черепа проводятся у пациентов с сагиттальным синостозом (скафоцефалия). У детей с менее выраженной деформацией, как правило, период до 3-6 мес., для устранения скафоцефалической формы черепа достаточно выполнить двустороннюю П-образную краниотомию с разведением теменных костей в стороны (рис. 21). У детей до 3-6 лет операция дополняется реконструкцией затылочной и лобной костей. В более старшем возрасте проводится лоскутная краниотомия с реконструкцией всего свода черепа.



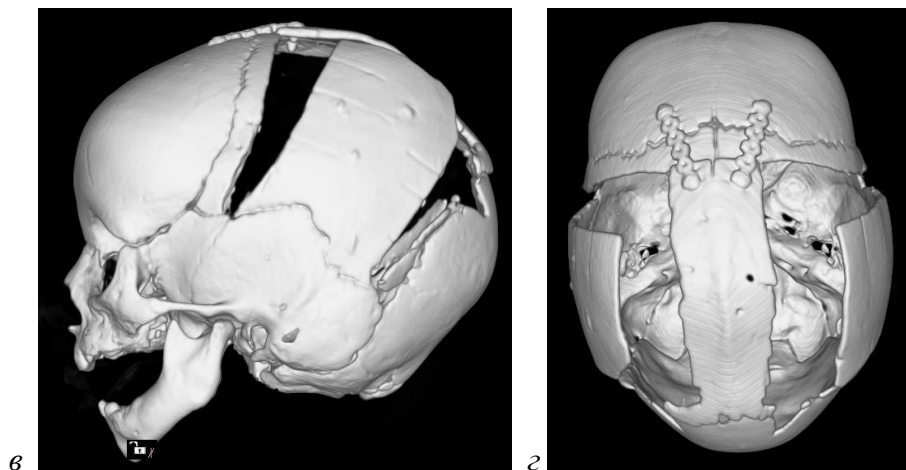


Рис. 21. КТЗД изображения черепа пациента 6 мес. со скафоцефалией до (а, б) и после (в, г) операции.

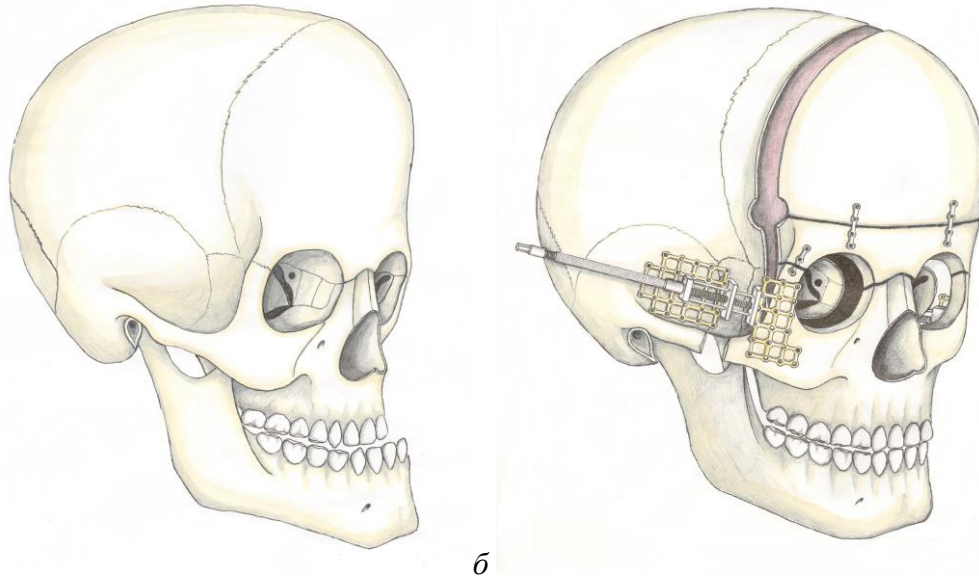
В настоящее время у детей до 3-4 мес с сагиттальным синостозом (скафоцефалия) в отделении на протяжении многих лет успешно применяются минимально инвазивные (эндоскопические методы хирургического лечения).

У пациентов с тригоцефалией (рис. 22), плагиоцефалией и брахицефалией выполняется двусторонняя **реконструкция лобно-орбитального комплекса**. Хирургическое вмешательство включает бифронтальную краниотомию, отделение твердой мозговой оболочки от костей передней черепной ямки и остеотомию верхних стенок глазниц единым блоком. Далее бифронтальный и верхнеглазничный костные лоскуты ремоделируются, размещаются на месте с устранением характерной для синостоза деформации и формированием костного шва взамен синостозированного. Фиксация костных лоскутов выполняются титановыми или резорбируемыми минипластинами и минивинтами. В зависимости от возраста пациента титановые минипластины и минивинты удаляются через 1-3 мес. после операции.

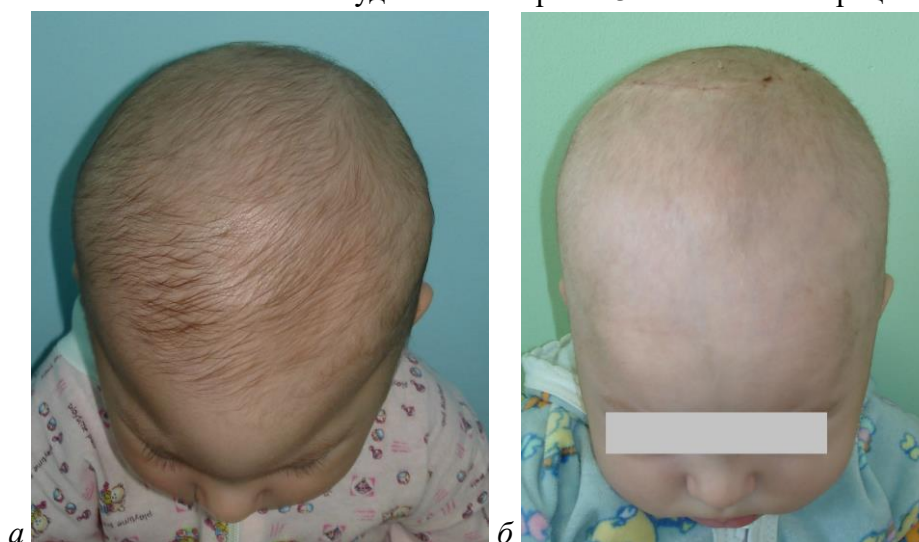

Рис. 22. Фотографии пациента 4 мес. с тригоцефалией до (а) и после (б) операции.

Методы хирургических вмешательств при **кранио-фациальных дизостозах** различаются в зависимости от возраста больного и вида деформации черепно-лицевой области. Наиболее стандартная методика включает бифронтальную краниотомию, остеотомию верхней челюсти по Le-Fore III с последующим выдвиганием верхней и средней зон лица в виде единого блока с помощью дистракторов (рис. 23).



a

б

Рис. 23. Схема бифронтальной краниотомии, остеотомии верхней челюсти по Le-Foré III с последующим выдвижением верхней и средней зон лица в виде единого блока с помощью дистракторов.

При **орбитальном гипертелоризме** проводится круговая остеотомия глазниц с последующим их сближением и реконструкцией носа.