

Описание клинического случая: хирургическое лечение тяжелой деформации позвоночника у пациентки со спинальной мышечной атрофией.

Нейромышечный сколиоз – это часто встречающаяся проблема у больных спинальной мышечной атрофией. Особенностью этого сколиоза является высокая скорость прогрессирования, которая часто не поддается консервативному лечению с помощью корсета и приводит к утрате опорной функции позвоночного столба, грубым диспропорциям скелета, деформации грудной клетки и развитию тяжелой сопутствующей патологии дыхательной и сердечно-сосудистой систем. Лечение этой категории больных связано с множеством осложнений, однако своевременная оперативная ортопедическая помощь при нейромышечной деформации позвоночника позволяет улучшить качество жизни, продлить жизнь больных.

Приводим наблюдение результатов лечения проведенного в Научно-практическом центре медицинской помощи детям с пороками развития черепно-лицевой области и врождёнными заболеваниями нервной системы Департамента здравоохранения г. Москвы (директор - д.м.н., профессор, академик РАЕН, заслуженный врач РФ - Притыко Андрей Георгиевич).

У пациентки Р., 18 лет, страдающей спинальной мышечной атрофией, сколиоз выявлен в раннем возрасте. Наибольшее увеличение деформации позвоночника наблюдалось в период активного роста с 12 до 14 лет. От оперативного лечения сколиоза в этом периоде больной было рекомендовано воздержаться из-за тяжелого общего состояния.

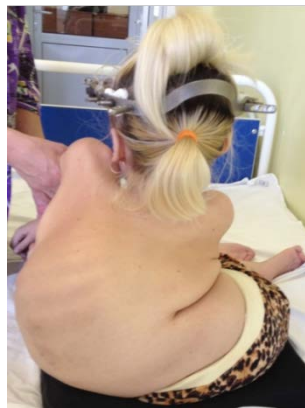За помощью пациентка обратилась в 17 лет по собственной инициативе.

У ребенка отмечалась грубая задержка физического развития, выраженное недоразвитие костно-мышечной системы, вызванное основным заболеванием. Психическое развитие соответствовало её возрасту. Девушка окончила среднюю школу, получает высшее образование. В этом возрасте больной уже было тяжело дышать, она не могла сидеть самостоятельно из-за выраженного сколиоза, в связи с чем было затруднено передвижение в инвалидном кресле, часто беспокоили боли в спине.

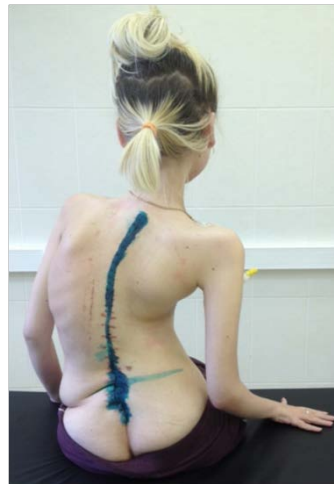В НПЦ МПД больной проведено комплексное обследование и принято решение о возможности выполнить операцию по коррекции сколиоза. В результате проведенного двухэтапного оперативного лечения сколиоза по данным рентгенограмм коррекция сколиотической деформации составила 59 % (с 135° до 55°), отмечено расправление грудной клетки (Рис. №2).

У больной восстановлена опорная функция позвоночного столба, после операции пациентка может сидеть без дополнительной помощи и свободно передвигаться с помощью инвалидного кресла. (Рис. №1). Осложнений со стороны дыхательной и пищеварительной систем не развилось.

Рис 1. Внешний вид больной до (а) и после (б) оперативного вмешательства.

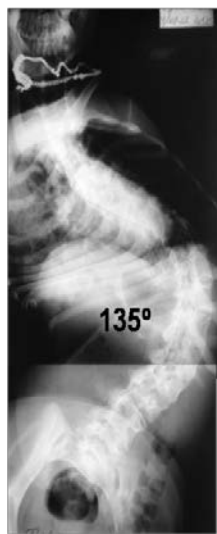


а

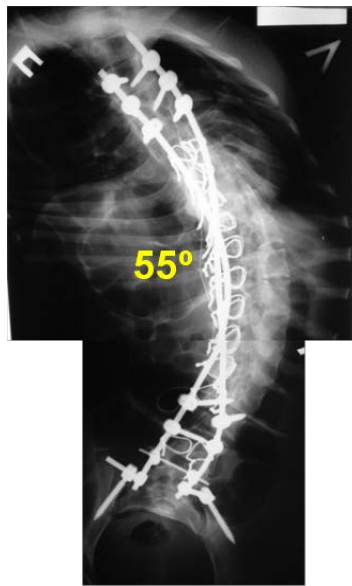


б

Рис 2. Рентгенограммы позвоночника до (а) и после (б) оперативного вмешательства



а



б