



# ХИРУРГИЧЕСКОЕ ЛЕЧЕНИЕ ТЯЖЕЛЫХ НЕЙРОМЫШЕЧНЫХ СКОЛИОЗОВ У ПАЦИЕНТОВ, СТРАДАЮЩИХ СПИНАЛЬНОЙ МЫШЕЧНОЙ АТРОФИЕЙ

А.Н. Бакланов<sup>1</sup>, С.В. Колесов<sup>2</sup>, И.А. Шавырин<sup>3</sup>

<sup>1</sup>Центр патологии позвоночника и нейрохирургии, Башкортостан, Салават

<sup>2</sup>Центральный институт травматологии и ортопедии имени Н.Н. Приорова

<sup>3</sup>Научно-практический центр медицинской помощи детям с пороками развития черепно-лицевой области и врожденными заболеваниями нервной системы, Москва

Представлены клинические наблюдения, демонстрирующие лечение сколиозов на фоне спинальной мышечной атрофии. Показано, что в результате оперативного вмешательства у пациентов восстановлен баланс туловища, предотвращена прогрессия деформации позвоночника и грудной клетки, улучшено самообслуживание.

**Ключевые слова:** оперативное лечение, нейромышечный сколиоз, коррекция и фиксация позвоночника, спинальная мышечная атрофия.

SURGICAL TREATMENT OF SEVERE NEUROMUSCULAR SCOLIOSIS IN PATIENTS WITH SPINAL MUSCULAR ATROPHY

A.N. Baklanov, S.V. Kolesov, I.A. Shavyrin

The paper presents clinical observations of treatment outcomes of scoliosis associated with spinal muscular atrophy. It was shown that surgical intervention resulted in corrected body balance, prevented progression of spine and thorax deformity, and improved self-care in patients.

**Key Words:** surgical treatment, neuromuscular scoliosis, correction and fixation of the spine, spinal muscular atrophy.

Hir. Pozvonoc. 2011;(3):31–37.

Спинальные мышечные атрофии (СМА) — группа наследственных заболеваний детского возраста, впервые описанных Werdnig в 1891 г. [14]. Одним из признаков данных заболеваний является симметричная атрофия клеток передних рогов спинного мозга и передних корешков, вызывающая нарушение нейромышечной передачи и прогрессирующий паралич.

На сегодняшний день выделяют четыре типа СМА. Наиболее тяжелым является первый, при котором поражаются глотательные мышцы и диафрагма; данный тип характеризуется ранней смертностью. Второй тип несколько благоприятнее: пациенты способны сидеть без поддержки, однако они часто страдают от осложнений, связанных с инфекциями дыхательных путей. Третий тип, описанный Kugelberg, Welander [9], характеризуется

более поздним началом и относительно доброкачественным течением; пациент способен стоять, но испытывает сильную слабость. Четвертый тип — взрослая форма болезни, характеризующаяся атрофией мышц рук, ног и языка, которая появляется после 35 лет.

СМА вызвана мутацией гена SMN1, кодирующего белок SMN. Диагноз СМА подтверждается в результате ДНК-анализа. У пациентов с мышечной атрофией производится меньшее количество SMN-белка, что приводит к потере моторных нейронов. Эти процессы сопровождаются нарушением работы поперечно-полосатой мускулатуры нижних конечностей, а также головы и шеи. Мышцы верхних конечностей обычно не страдают. Для спинальных атрофий характерны сохранение чувствительности, а также отсутствие задержки психического развития.

Сколиозы у пациентов, страдающих СМА, носят нейромышечный характер и могут сочетаться с костно-суставными деформациями, деформациями грудной клетки, вывихами суставов. Сколиотическая дуга протяженная, односторонняя, захватывает большое количество позвонков, сопровождается выраженным перекосом таза.

В отечественной литературе отсутствуют работы, посвященные оперативному лечению сколиозов на фоне СМА. Пациенты вынуждены были получать лечение за рубежом. Сегодня есть примеры успешного оперативного лечения пациентов, страдающих СМА, в российских клиниках.

*Клинический пример 1.* Пациентка П, 10 лет, наблюдается в отделении детской костной патологии и подростковой ортопедии ЦИТО с диагнозом «нейромышечный сколиоз гру-

допоясничного отдела IV ст. на почве спинальной атрофии Верднига — Гоффманна 2-го типа, патологический вывих в правом тазобедренном суставе».

Из анамнеза известно, что в возрасте 6 мес. у ребенка после ОРВИ отмечены снижение тонуса мышц конечностей, прогрессирующее снижение двигательной активности. Наблюдалась в психоневрологическом стационаре по месту жительства по поводу наследственного заболевания нервной системы. Обследована в центре молекулярной медицины, проведен ДНК-анализ, выявлены делеция в 7,8 экзонах SMN-гена в гетерозиготном состоянии, диагноз СМА подтвержден. С 8 лет родителями отмечены появление и прогрессирование деформации позвоночника.

При поступлении в клинику отмечены вялый тетрапарез, выраженная левосторонняя деформация грудно-поясничного отдела позвоночника с перекосом таза вправо, боли, ограничение движений в правом тазобедренном суставе. Рентгенологически выявлены груднопоясничный сколиоз IV ст. (95° по Cobb), выраженная ротация тел позвонков сколиотической дуги,

наклон таза вправо (угол наклона между линией, соединяющей крылья подвздошных костей, и горизонтальной линией 20°), высокий вывих в правом тазобедренном суставе (рис. 1).

В связи с выраженным болевым синдромом и ограничением движений в правом тазобедренном суставе первым этапом выполнили резекцию проксимального отдела правой бедренной кости, сформировали неоартроз, наложили гипсовую кокситную повязку на 3 мес. При контрольном осмотре через 9 мес. боли в суставе не беспокоят.

Вторым этапом в условиях интраоперационной гало-тракции провели дорсальную коррекцию и фиксацию позвоночника гибридной металлоконструкцией (педикулярные, ламинарные крючки, субламинарно проволока, винты) с фиксацией таза. Продолжительность операции 3 ч 40 мин, интраоперационная кровопотеря 700 мл. Коррекция сколиотической деформации — с 95 до 65°, кифотической — с 65 до 40°; коррекция наклона таза — с 20 до 10° (рис. 2).

Послеоперационный период протекал без осложнений, продолженная ИВЛ не потребовалась, рана зажила

первичным натяжением, швы сняты на 14-е сут. При контрольном осмотре через 3, 6 и 12 мес. металлоконструкция стабильна, потеря коррекции через 1 год — 7,6% (с 65 до 70°). При исследовании функции внешнего дыхания отмечено увеличение жизненной емкости легких (через 6 мес. после оперативного лечения) на 35%.

*Клинический пример 2.* Пациентка М., 17 лет, с СМА наблюдалась с раннего детства. Впервые деформация позвоночника отмечена в 9-летнем возрасте. Находилась на диспансерном наблюдении у ортопеда по месту жительства, периодически получала курсы консервативного лечения в виде ЛФК, физиолечения, массажа спины, рефлексотерапии. Наибольшее прогрессирование деформации отмечено в 15–16 лет. В последний год появились болевой синдром в области спины, затруднения при дыхании.

При поступлении отмечены вялый тетрапарез, выраженная правосторонняя груднопоясничная деформация позвоночника с перекосом таза. Выражен сагиттальный дисбаланс — ось тела при сидении смещена назад. По рентгенограммам угол сколиотической деформации — 100°, груднопояснич-

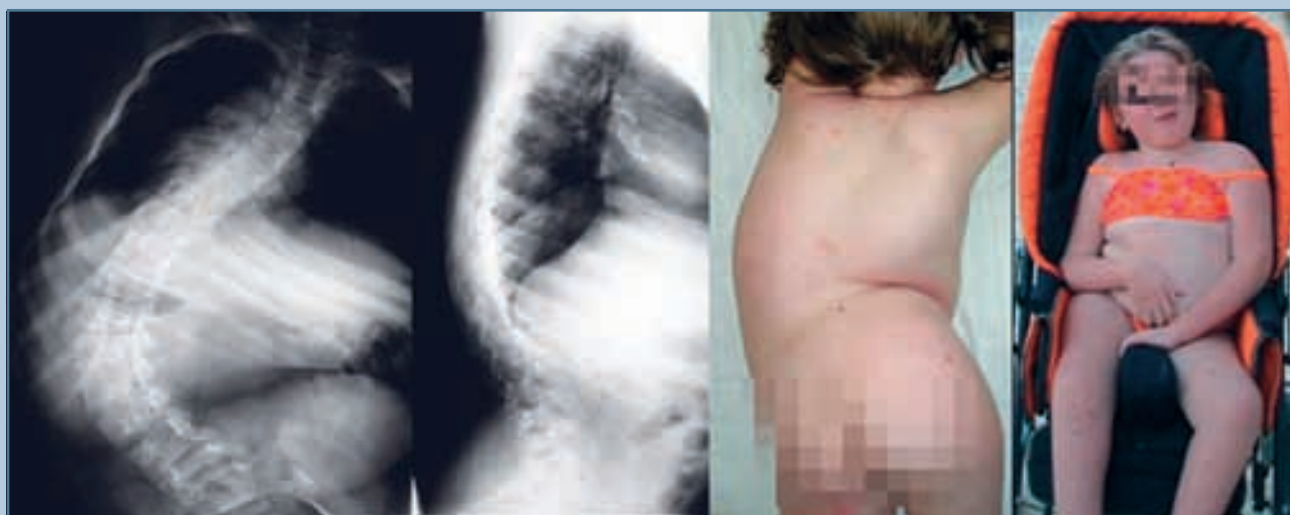
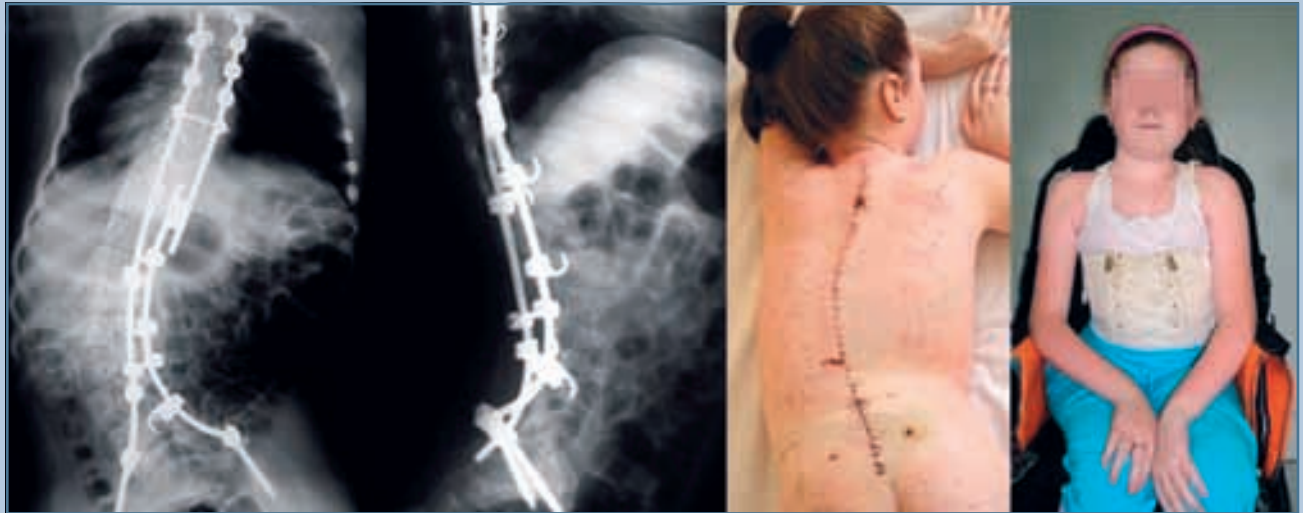
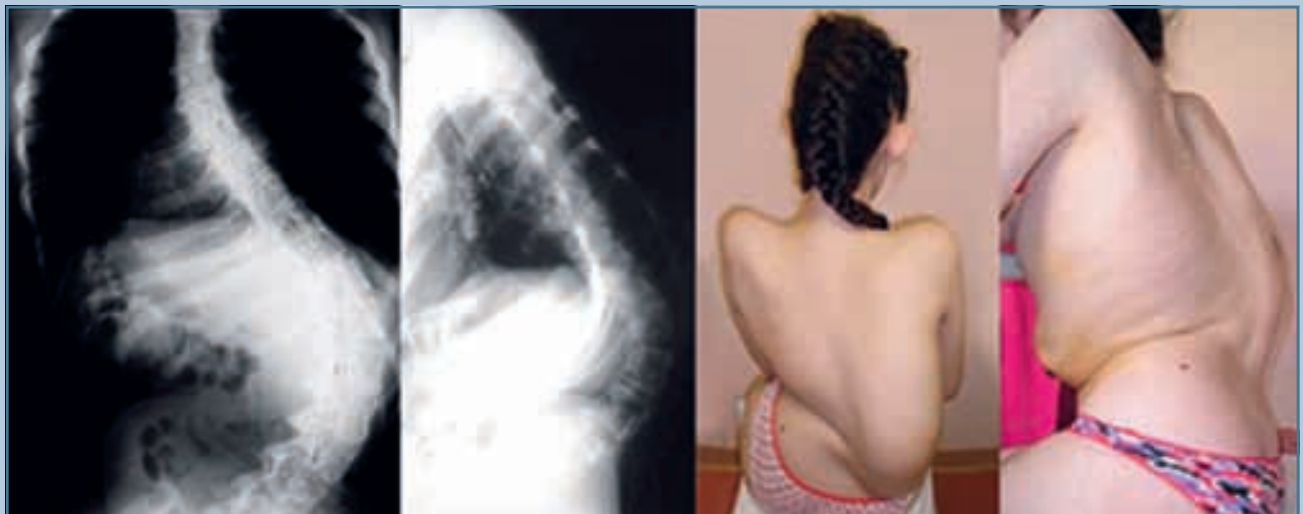Рис. 1

Рентгенограммы и внешний вид пациентки П., 10 лет, при поступлении

**Рис. 2**

Рентгенограммы и внешний вид пациентки П., 10 лет, после лечения

**Рис. 3**

Рентгенограммы и внешний вид пациентки М., 17 лет, при поступлении

ный кифоз —  $95^\circ$ , наклон таза —  $25^\circ$ . При тракционном тесте деформация умеренно мобильна (рис. 3).

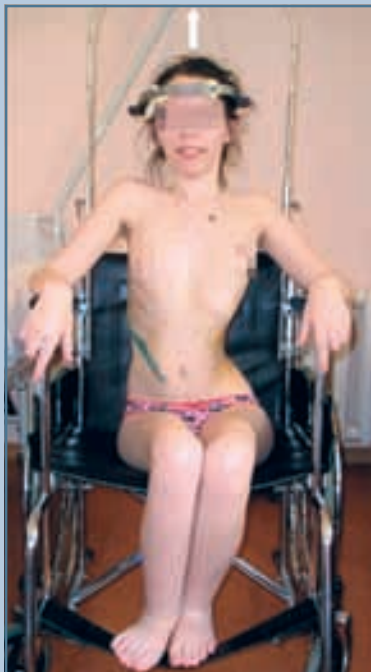Пациентке провели двухэтапное лечение. Первым этапом выполнили торакофренолюмботомию справа, передний релиз на вершине деформации ( $Th_9 - L_3$ ), передний спондилодез ауторебром. Наложили гало-аппарат.

Гало-тракцию проводили в кресле-качалке в течение 3 недель (рис. 4).

Вторым этапом в условиях интраоперационной гало-тракции выполнили дорсальную коррекцию, фиксацию позвоночника гибридной металлоконструкцией с фиксацией таза. В верхнем полюсе металлоконструкции справа и слева использова-

ли педикулярно-поперечные захваты, с уровня  $Th_4$  по  $L_4$  провели поддужечную фиксацию проволокой по Luque, нижний полюс металлоконструкции соединили с винтами, проведенными в подвздошные кости таза. Выполнили декортикацию задних элементов позвоночника, задний спондилодез (рис. 5). Продолжительность 1-го эта-



**Рис. 4**

Пациентка М., 17 лет; гало-тракция в кресле-каталке

па (вентральный доступ) 2 ч 20 мин, интраоперационная кровопотеря 200 мл. Продолжительность 2-го этапа (дорсальный доступ) 6 ч 10 мин, интраоперационная кровопотеря 900 мл. Коррекция сколиотической деформации — со 100 до 50° (50%), кифотической — с 95 до 60°; коррекция наклона таза — с 25 до 10°.

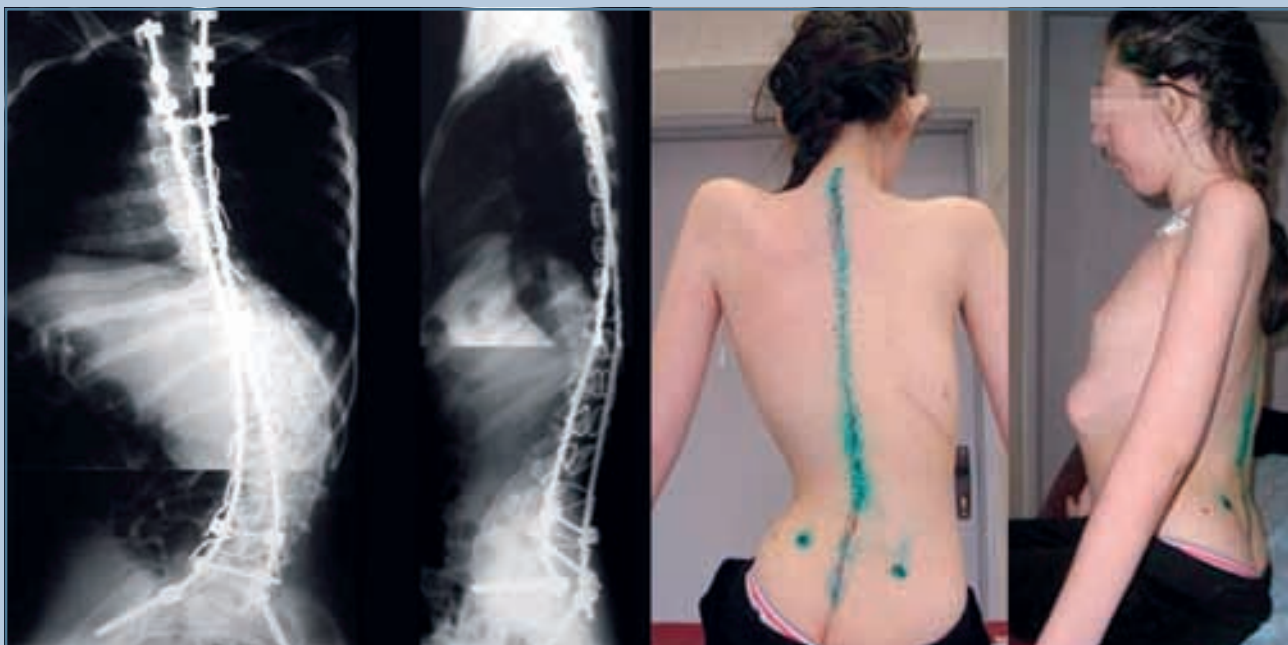В результате коррекции сколиоза восстановлен сагиттальный баланс, купированы боли в спине, улучшено дыхание. Устранение деформации позвоночника дало значительный косметический эффект, способность к самообслуживанию. При контрольном осмотре через 3 и 6 мес. — металлоконструкция стабильна, потери коррекции нет. При исследовании функции внешнего дыхания отмечено увеличение жизненной емкости легких на 30%.

*Клинический пример 3.* Пациентка Т., 23 лет, находилась на оперативном лечении в ГКБ № 2 Салавата (Башкортостан) с диагнозом «нейромышечный грудопоясничный сколиоз

IV ст. на фоне СМА 2-го типа». Наблюдалась с данным диагнозом с 2-летнего возраста. До 4—5 лет самостоятельно передвигалась, затем — прогрессирующий тетрапарез.

При поступлении нижний грубый вялый парапарез и верхний умеренный парапарез, тазовые функции не нарушены. Жалобы на наличие деформации позвоночника и грудной клетки, боль, быструю утомляемость мышц спины.

Пациентка передвигалась на инвалидном кресле, в положении сидя испытывала значительный дискомфорт из-за выраженного дисбаланса туловища. Использовала полужесткий грудопоясничный корсет. По снятии корсета — выраженная левосторонняя грудопоясничная кифосколиотическая деформация, левосторонний реберный горб (рис. 6). По данным рентгенографии позвоночника, угол сколиотической деформации — 95°, кифотической сидя — 50°; угол наклона правой подвздошной кости таза — 25°.

**Рис. 5**

Рентгенограммы и внешний вид пациентки М., 17 лет, после лечения

По заключениям анестезиолога и реаниматолога, высокая степень анестезиологического риска, однако абсолютные противопоказания к проведению общей анестезии и хирургического вмешательства отсутствовали.

Провели оперативное вмешательство: дорсальную коррекцию и фиксацию позвоночника винтовой металлоконструкцией, задний спондилодез (рис. 7). После субпериостального скелетирования паравerteбральных мышц установили транспедикулярные винты, произвели заднюю мобилизацию позвоночника многоуровневой остеотомией по Смит-Петер-

сену (резекцию остистых, суставных отростков, корригирующую ламинотомию, иссечение желтой связки). После достижения удовлетворительной мобильности провели коррекцию и фиксацию позвоночника, задний спондилодез.

Продолжительность операции 7 ч 40 мин, интраоперационная кровопотеря 1200 мл. Коррекция сколиотической деформации — с 95 до 50°, кифотической — с 50 до 30°; коррекция наклона таза — с 25 до 10° (рис. 8).

Пациентка активирована на 2-е сутки после вмешательства, в положении сидя отмечены устранение дисба-

ланса туловища, значительная коррекция сколиотической и кифотической деформаций. Рана зажила первичным натяжением, швы сняты на 12-е сутки. При контрольном осмотре через 3 и 6 мес. болевой синдром в спине купирован, значительно улучшилось самообслуживание, нормализовалась работа органов желудочно-кишечного тракта. По данным рентгенограмм, металлоконструкция стабильна, потери коррекции не отмечено. При исследовании функции внешнего дыхания зарегистрировано увеличение жизненной емкости легких (через 6 мес. после оперативного лечения) на 25%.

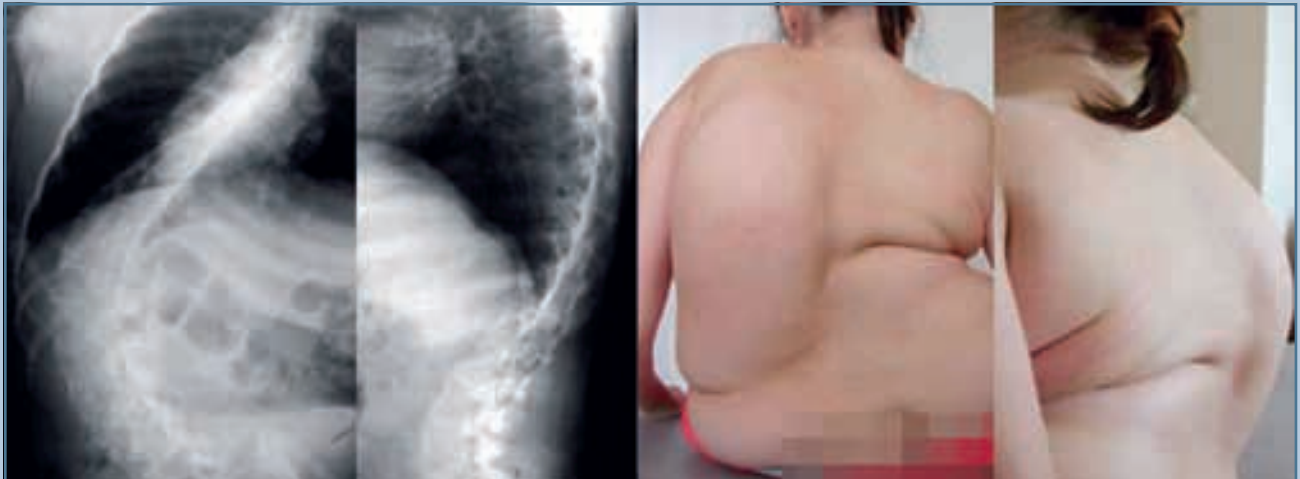

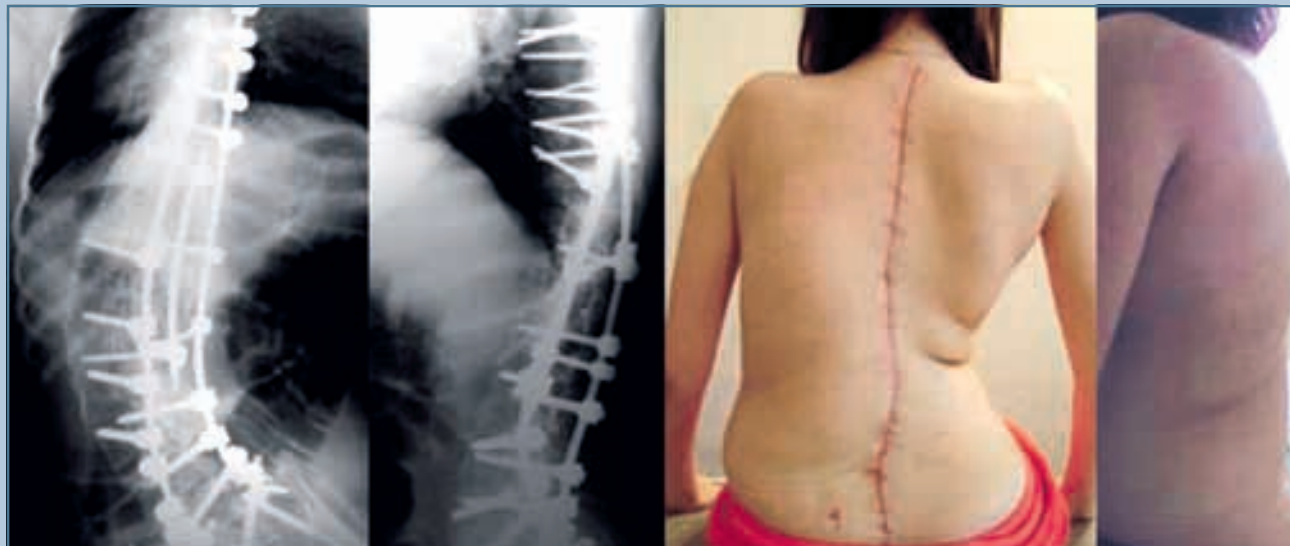Рис. 6

Рентгенограммы и внешний вид пациентки Т., 23 лет, при поступлении




Рис. 7

Интраоперационное фото: установка транспедикулярных винтов с уровня Th<sub>1</sub> до S<sub>2</sub> пациентке Т., 23 лет

**Рис. 8**

Рентгенограммы и внешний вид пациентки Т., 23 лет, после лечения

Сколиозы на фоне СМА являются нейромышечными сколиозами, обусловленными поражением 2-го мотонейрона передних рогов спинного мозга [12].

В отечественной литературе материал по вопросам хирургической коррекции нейромышечных деформаций позвоночника отсутствует, что делает изучение данной проблемы актуальным.

Несвоевременное лечение нейромышечных деформаций позвоночника сопровождается болью; нарушением баланса туловища при сидении, что значительно снижает возможности самообслуживания больных; пролежнями; психологическими проблемами для пациентов с сохранным интеллектом; проблемами со стороны органов грудной клетки – уменьшением показателей функции внешнего дыхания, респираторными заболеваниями, пневмонией, нарушением работы сердечно-сосудистой системы [2, 10, 11].

Перед проведением вмешательства на позвоночнике у пациентов в ряде случаев устраняли сопутствующую патологию – контрактуры и вывихи в суставах.

С учетом протяженности сколиотической дуги, значительной ротации позвонков, относительной мобильности, практически постоянно присутствующего перекаса таза, при проведении коррекции и фиксации нейромышечных деформаций используют дорсальные методики [1, 6, 7].

Вентральный подход применяют только для проведения релиза межпозвонковых структур, как самостоятельный подход при лечении нейромышечных деформаций используют редко [5, 8].

Для фиксации позвоночника у пациентов с нейромышечными деформациями применяют винтовые либо комбинированные конструкции – субламнарные фиксаторы-крючки, проволоку совместно с винтами [3]. По данным литературы [5, 13], в группах с винтовой и комбинированной компоновкой металлоконструкции потеря коррекции в позднем послеоперационном периоде приблизительно одинаковая. При оперативной коррекции сколиоза важным моментом является многоуровневая фиксация с установкой большого числа опорных элементов (желательно фиксировать каждый сегмент сколио-

тической дуги). Многоуровневая фиксация позволяет равномерно распределить нагрузку на опорные элементы позвоночника, в которых зачастую отмечалась остеопения, и в условиях неполноценной паравертебральной мускулатуры надежно удерживать позвоночный столб.

Так как практически все нейромышечные деформации сопровождаются перекасом таза, при монтаже конструкции в нижнем полюсе используют узел сакро-пелвик-фиксации. Показанием к фиксации таза является угол наклона таза между линией, соединяющей крылья подвздошных костей, и горизонтальной линией более 15°.

В результате хирургической коррекции нейромышечного сколиоза у пациентов достигнута коррекция деформации позвоночника, остановлена прогрессия сколиоза, уменьшен болевой синдром, восстановлен правильный сагитальный и фронтальный баланс туловища, облегчено передвижение в кресле-каталке, исправлены форма и объем деформированной грудной клетки, налажена функция внешнего дыхания, улучшено самообслуживание.



## Литература

1. **Banta JV.** Combined anterior and posterior fusion for spinal deformity in myelomeningocele. *Spine.* 1990;15:946–952.
2. **Bell DF, Moseley CF, Koreska J.** Unit rod segmental spinal instrumentation in the management of patients with progressive neuromuscular spinal deformity. *Spine.* 1989;14:1301–1307.
3. **Bonnett C, Brown JC, Grow T.** Thoracolumbar scoliosis in cerebral palsy. Results of surgical treatment. *J Bone Joint Surg Am.* 1976;58:328–336.
4. **Broom MJ, Banta JV, Renshaw TS.** Spinal fusion augmented by Luque-rod segmental instrumentation for neuromuscular scoliosis. *J Bone Joint Surg Am.* 1989;71:32–44.
5. **Brown CA, Lenke IG, Bridwell KH, et al.** Complications of pediatric thoracolumbar and lumbar pedicle screws. *Spine.* 1998;23:1566–1571.
6. **Brown JC, Zeller JL, Swank SM, et al.** Surgical and functional results of spine fusion in spinal muscular atrophy. *Spine.* 1989;14:763–770.
7. **Ferguson RL, Allen BJr.** Considerations in the treatment of cerebral palsy patients with spinal deformities. *Orthop Clin North Am.* 1988;19:419–425.
8. **Granata C, Merlini L, Cervellati S, et al.** Long-term results of spine surgery in Duchenne muscular dystrophy. *Neuromuscul Disord.* 1996;6:61–68.
9. **Kugelberg E, Welander L.** Heredofamilial juvenile muscular atrophy simulating muscular dystrophy. *AMA Arch Neurol Psychiatry.* 1956;75:500–509.
10. **Lonstein JE, Akbarnia A.** Operative treatment of spinal deformities in patients with cerebral palsy or mental retardation. An analysis of one hundred and seven cases. *J Bone Joint Surg Am.* 1983;65:43–55.
11. **Pehrsson K, Larsson S, Oden A, et al.** Long-term follow-up of patients with untreated scoliosis. A study of mortality, causes of death, and symptoms. *Spine.* 1992;17:1091–1096.
12. **Shapiro F, Specht L.** The diagnosis and orthopaedic treatment of inherited muscular diseases of childhood. *J Bone Joint Surg Am.* 1993;75:439–454.
13. **Suk S-I, Kim JH, Kim WJ, et al.** Posterior vertebral column resection for severe spinal deformities. *Spine.* 2002;27:2374–2382.
14. **Werdnig G.** Zwei frühinfantile hereditäre Fälle von progressiver Muskelatrophie unter dem Bilde der Dystrophie, aber auf neurotischer Grundlage. *Archiv für Psychiatrie und Nervenkrankheiten.* 1891;22:437–481.

## Адрес для переписки:

Шавырин Илья Александрович  
119620, Москва, ул. Авиаторов, 38,  
НПЦ медицинской помощи детям,  
shailya@yandex.ru

Статья поступила в редакцию 21.04.2011

А.Н. Бакланов, канд. мед. наук, Центр патологии позвоночника и нейрохирургии, Салават; С.В. Колесов, д-р мед. наук, Центральный институт травматологии и ортопедии имени Н.Н. Приорова, Москва; И.А. Шавырин, канд. мед. наук, Научно-практический центр медицинской помощи детям с пороками развития черепно-лицевой области и врожденными заболеваниями нервной системы, Москва.

A.N. Baklanov, PhD in Medicine, Centre for Spine Pathology and Neurosurgery, Salavat; S.V. Kolesov, MD, The Priorov Central Institute of Traumatology and Orthopaedics, Moscow; I.A. Shavyrin, PhD in Medicine, Scientific and Practical Centre for Medical Care to Children with Craniofacial Abnormalities, Moscow.