

Пациент: 11 лет.

Жалобы на Боли в спине.

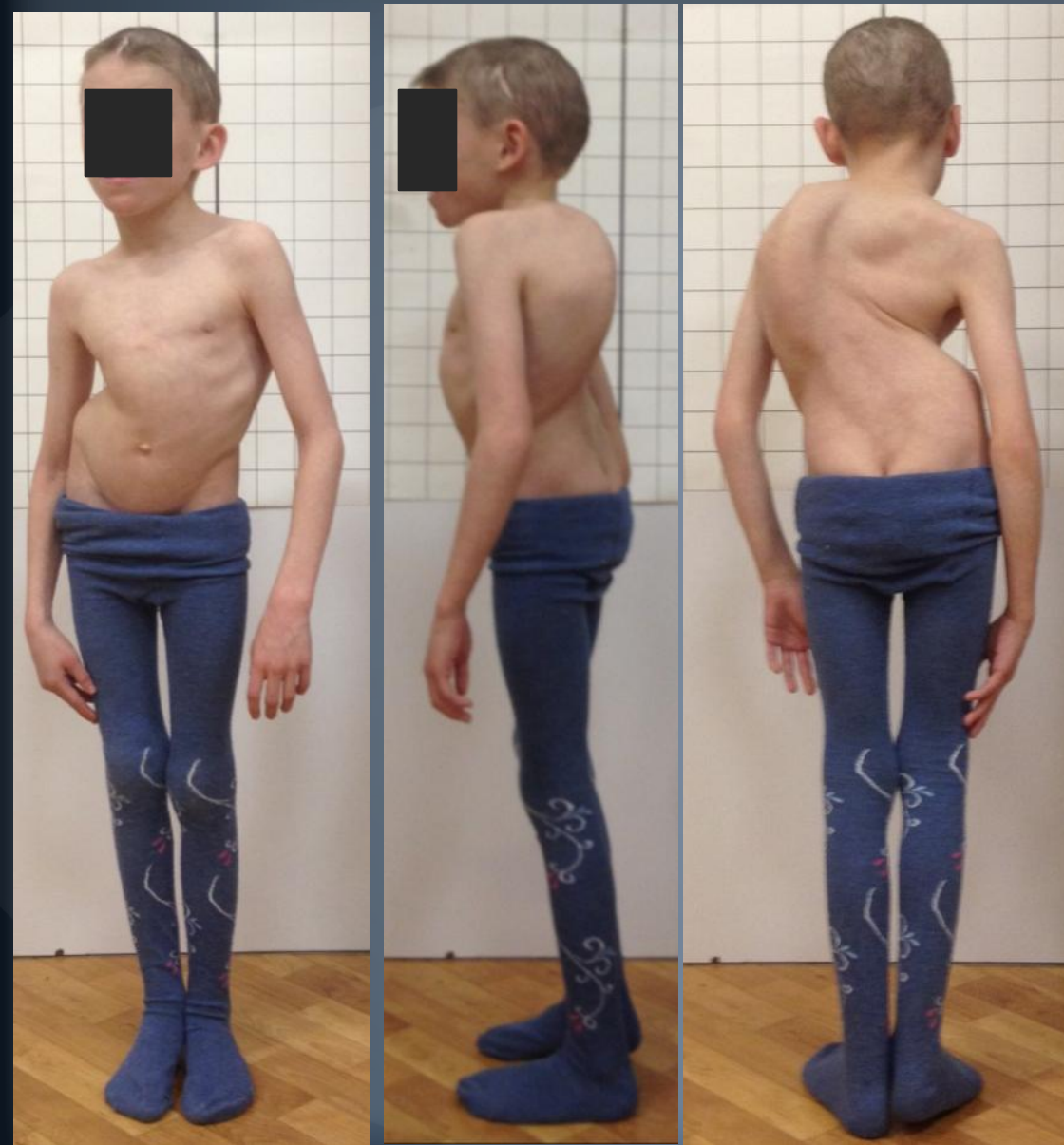Деформация позвоночника выявлена в 5 лет, активно прогрессирует.

Ребенок инвалид детства, воспитывается в детском доме. Регулярно получает консервативное лечение: Массаж, лечебную гимнастику, корсетное лечение. Без желаемого эффекта.

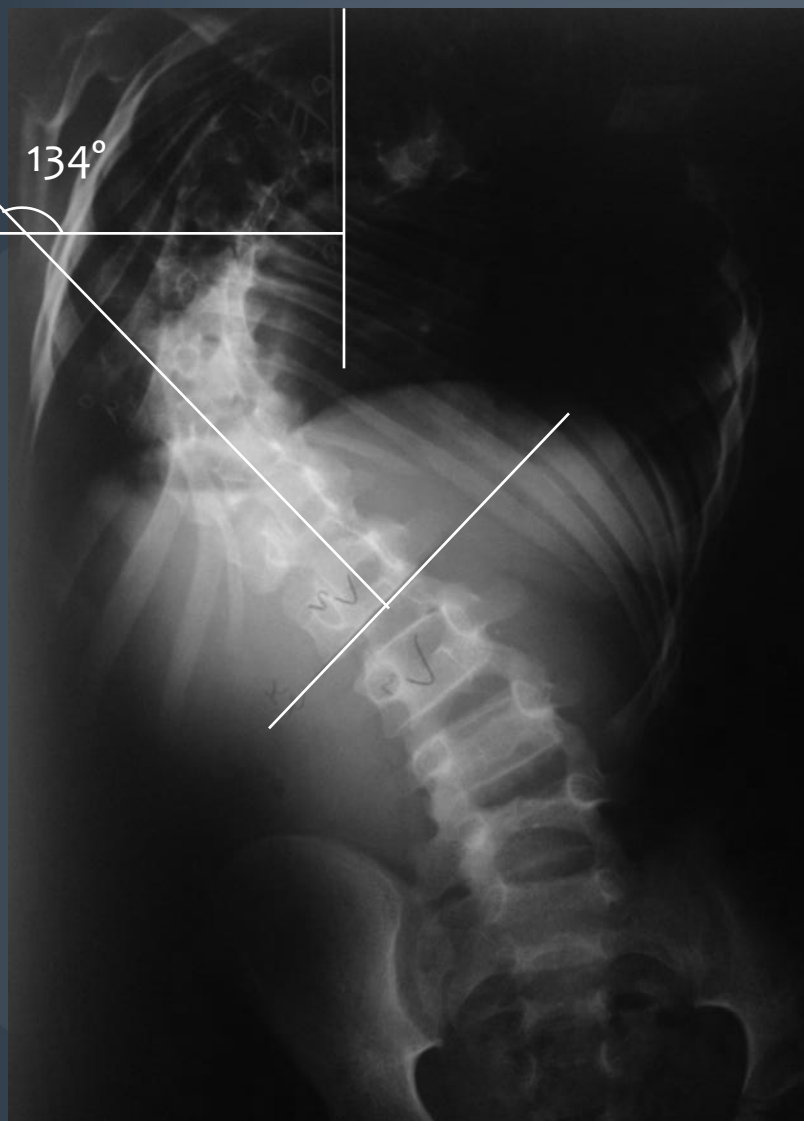Ребенок многократно обследовался в хирургических стационарах. От оперативного лечения решено было воздержаться по причине низкого веса ребенка и высокого риска возможных осложнений.

За время наблюдения сколиоз достиг критического развития. Безуспешность консервативного лечения Говорит о необходимости ХИРУРГИЧЕСКОГО ЛЕЧЕНИЯ.

Диагноз: Инфантильный левосторонний грудопоясничный сколиоз IV степени.



Внешний вид при обращении.
Демонстрирует выраженный
Дисбаланс туловища.
Асимметрию грудной клетки.
Деформацию ребер.
Развитие реберного горба.
Разность высоты надплечий и
лопаток.
У ребенка выражен перекося
Таза вправо.
Отсутствует нагрузка на
правую пятку.



Рентгенограмма больного.

Сверхтяжелая сколиотическая дуга
грудного отдела позвоночника.

Угол деформации 134° по Коббу.
Уменьшен объем грудной клетки.
Смещены границы тени сердца,
что говорит о развивающейся
сколиотической болезни.
У ребенка нарушен баланс позвоночника,
ему тяжело ходить и постоянно
беспокоят боли в спине.
Сколиоз продолжает усиливаться
(ПРОГРЕССИРОВАТЬ)!!!

Больной обследован в НПЦ МПД (отделение нейрохирургии).

Выполнена рентгенография позвоночника.

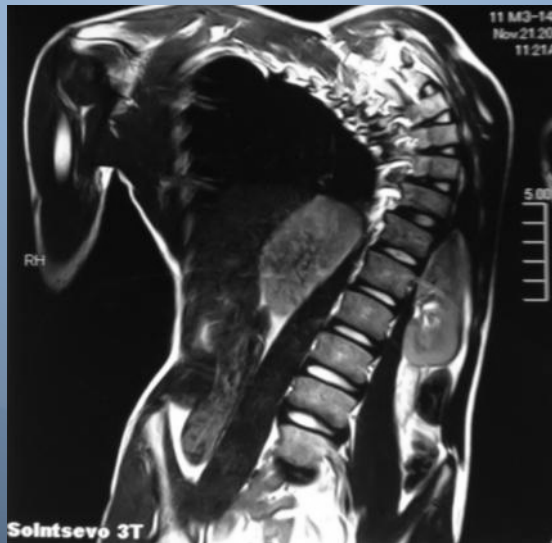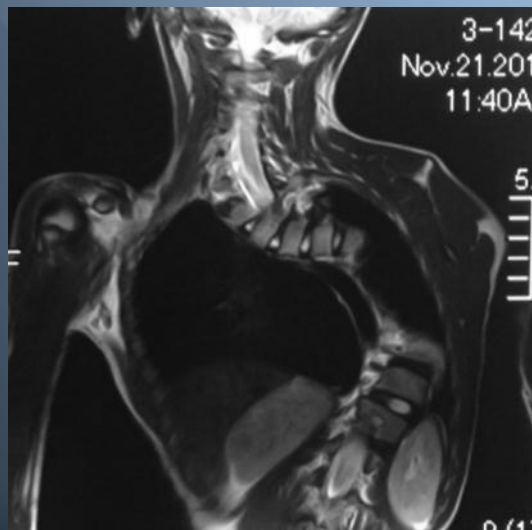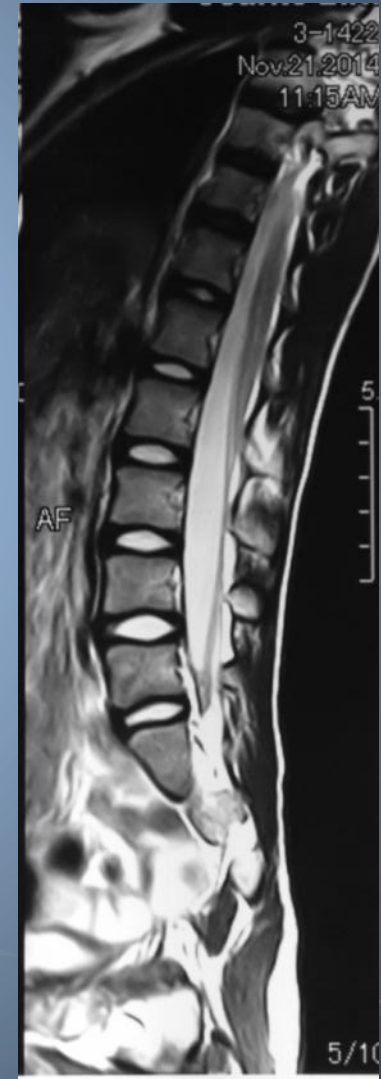
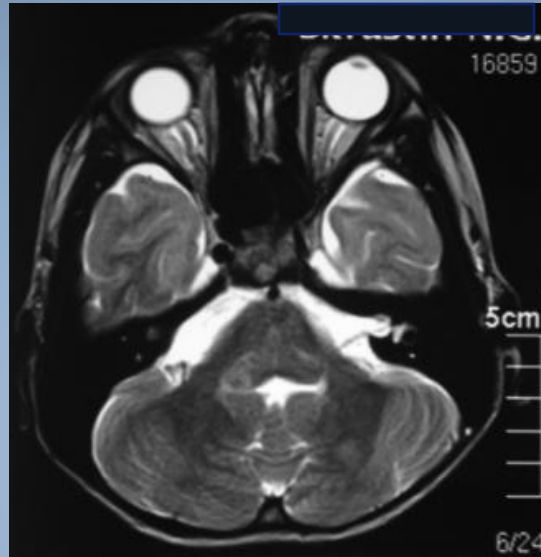
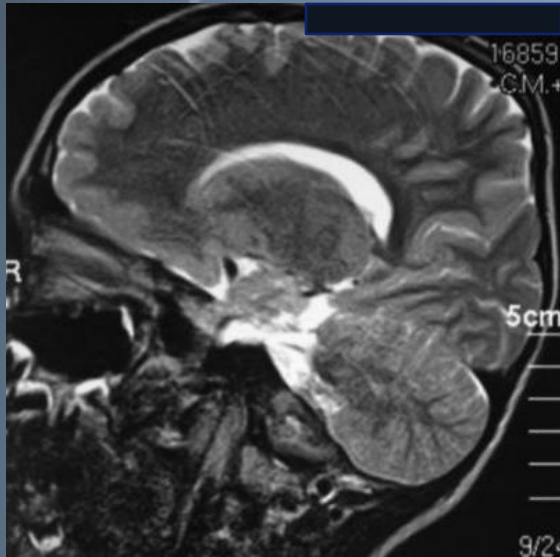
Магнитно-резонансное обследование головного мозга, спинного мозга.

КТ позвоночного столба.

Исключены признаки врожденного сколиоза (врожденные пороки развития позвоночника и центральной нервной системы).

Произведено планирование оперативного лечения.

Магнитно-резонансная томография



Ребенку выполнена операция: Дорсальная коррекция сколиоза.
Стабилизация позвоночника системой фиксации на уровне Th1-L4.

Выполнение операции в центре всегда сопровождается рентгенологическим контролем с помощью 1 ЭОПа и 2 Нейрофизиологическим контролем или комплексным интраоперационным мониторингом. Что значительно уменьшает вероятность получения интраоперационных осложнений, позволяет контролировать состояние спинного мозга на операции.

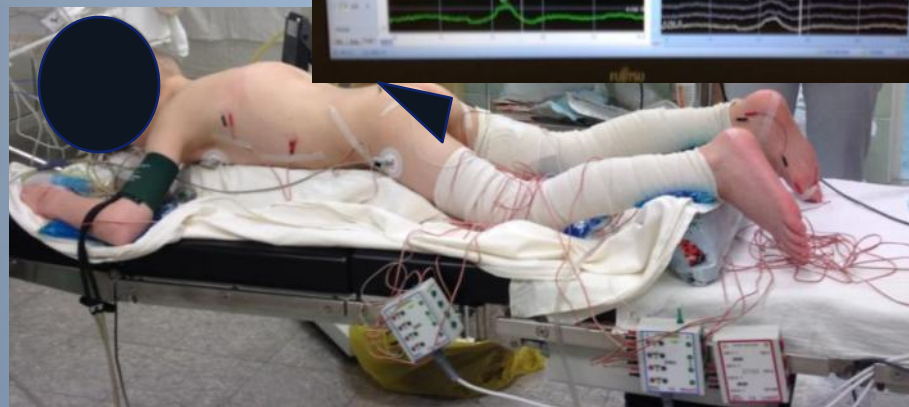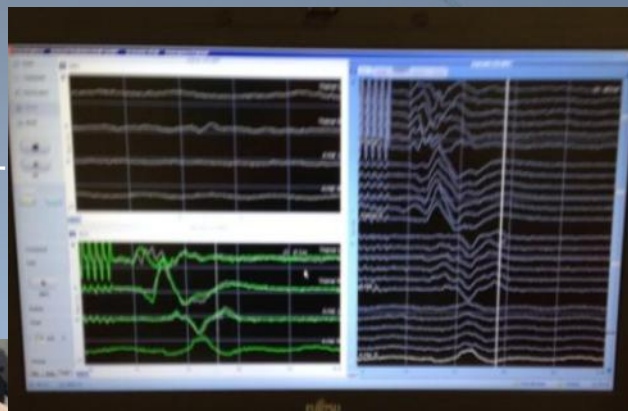
Электронный
Оптический
Преобразователь

1

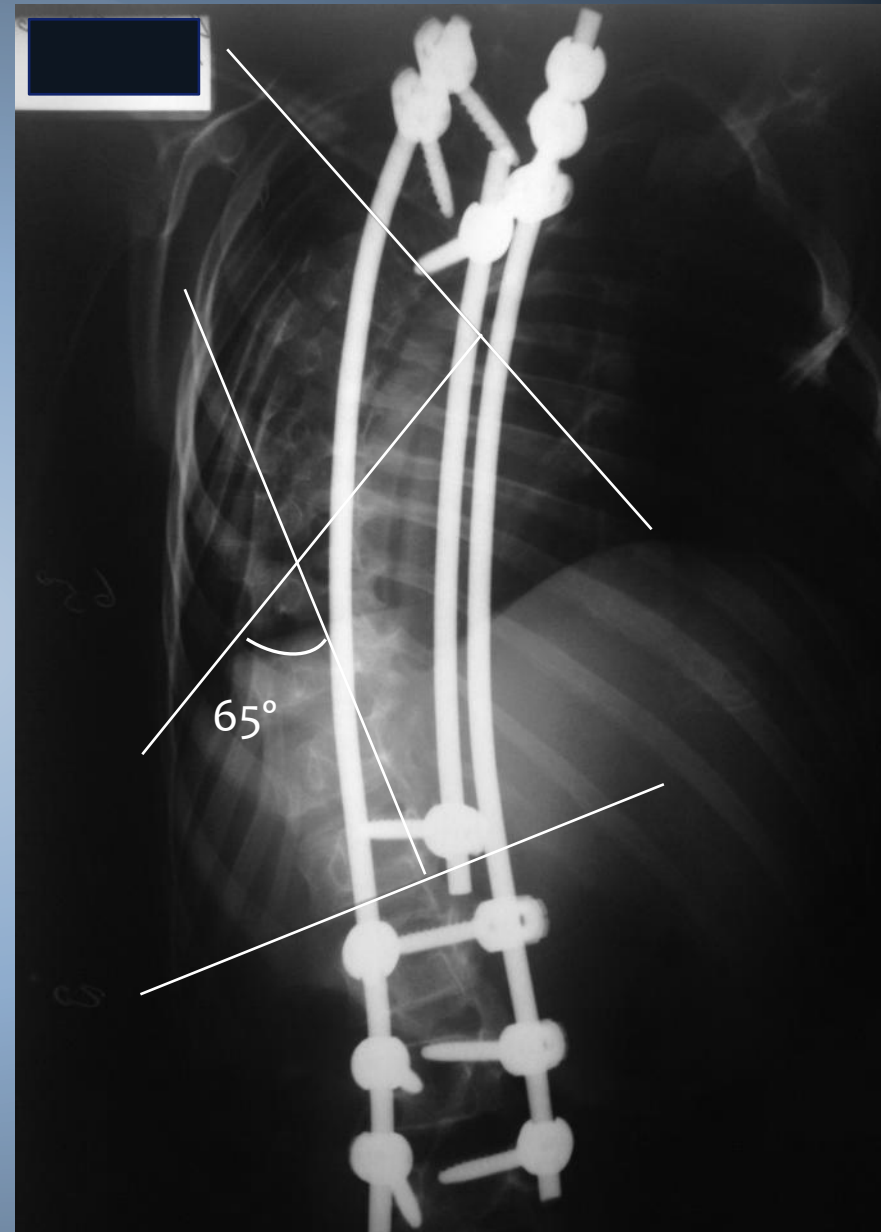
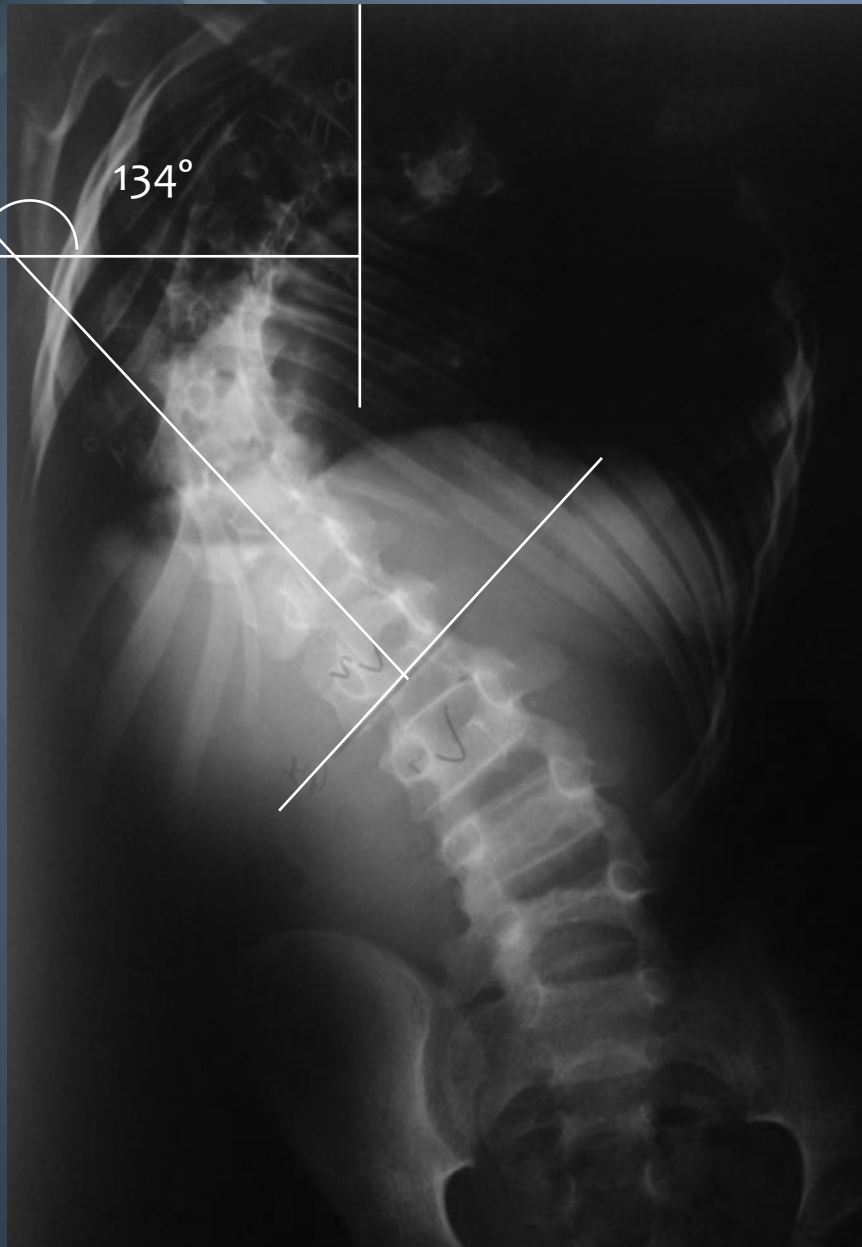

2

Нейромониторинг

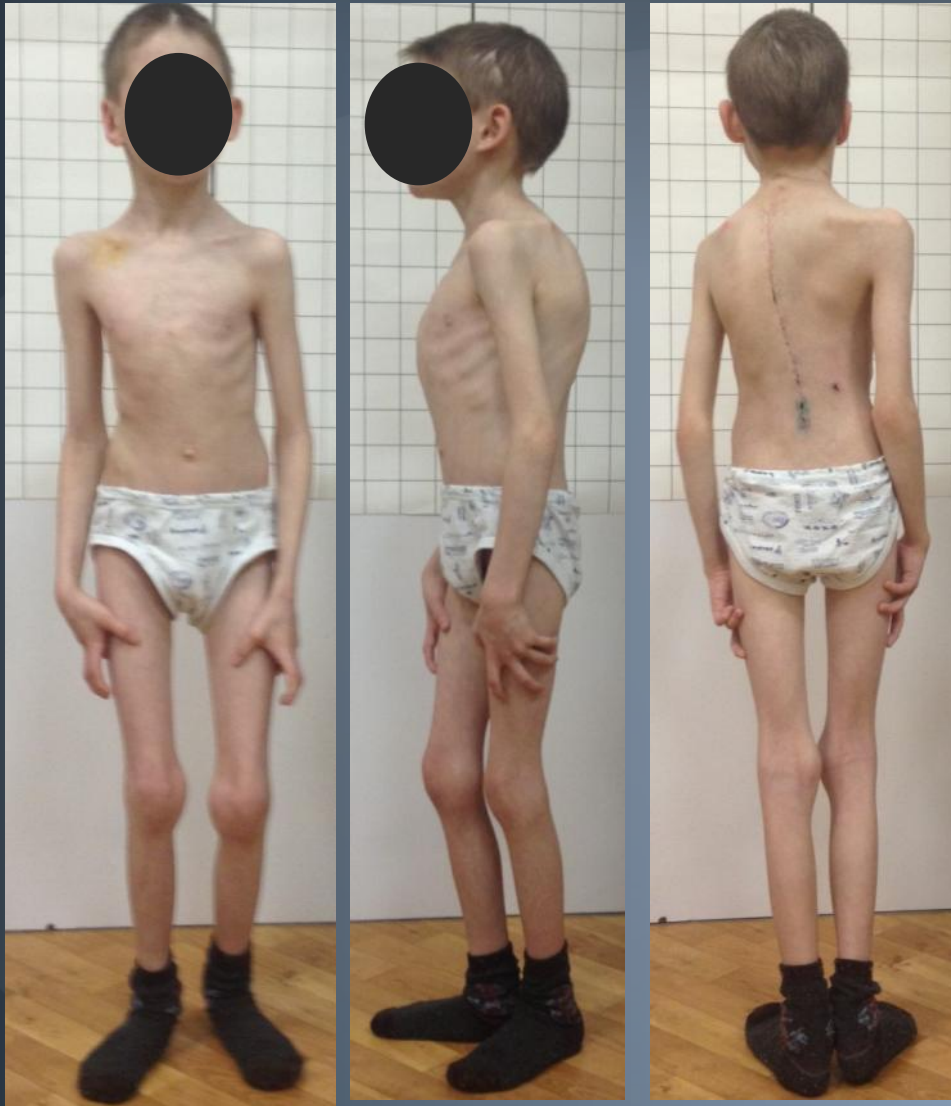

Рентгенограммы до и после операции



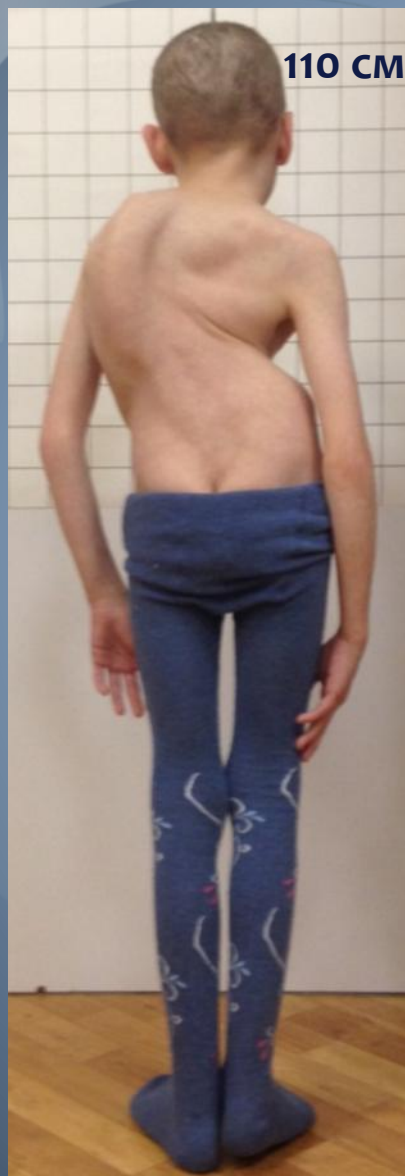
Результат операции: коррекция сколиоза составила более 50%. Угол искривления уменьшен с 134° до 65° по Коббу.

Внешний вид после операции

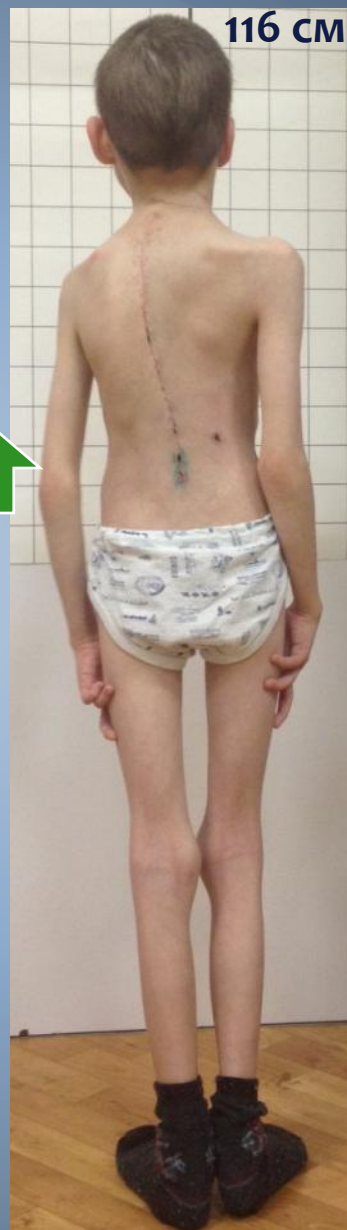

Операция позволила улучшить
Баланс позвоночного столба
Увеличить объем грудной клетки.
Уменьшен реберный горб.
Достигнута симметрия тела.
Надплечья теперь на одном уровне.
Устранен перекос таза.
Ребенок полностью опирается на
обе стопы (пятки касаются пола).
Пациента перестали беспокоить
Боли в спине.
Хирургически созданы условия
для правильного развития
позвоночника

Внешний вид до и после хирургического лечения



Рост



Внешний вид до и после операции

